# Untersuchungen

über den

# feineren Bau des Nervensystems der Ascidien.

---

## Inaugural-Dissertation

zur Erlangung der Doktorwürde

der hohen philosophischen Fakultät

der Universität Rostock

vorgelegt

von

**Otto Lorleberg**

(Hannover).

ACAD. LIBRI NAT. BIBL.

Mit zwei Tafeln.

Leipzig

Wilhelm Engelmann

1907

Referent: Herr Professor Dr. SEELIGER.

Sonderabdruck aus: »Zeitschrift für wiss. Zoologie« Bd. LXXXVIII Heft 2.

Seinem lieben Schwiegervater

**Herrn A. Helms**

in Dankbarkeit gewidmet

Der Verfasser.

Unsere Kenntnisse vom Nervensystem der Ascidien sind noch ziemlich jungen Datums, gelang es doch erst 1805 Cuvier und 1816 Savigny, überhaupt das Vorhandensein eines Nervensystems bei einer Anzahl einfacher und zusammengesetzter Ascidien mit Bestimmtheit nachzuweisen. Spätere Untersuchungen haben allerdings gezeigt, daß diese beiden Forscher Gebilde, wie die Neuraldrüse und Flimmergrube, zum Nervensystem gerechnet haben, Gebilde, die wohl ihrer Lage nach, wie namentlich entwicklungsgeschichtlich, in engster Beziehung zum Nervensystem stehen, ihrer Funktion nach aber nicht mehr als diesem zugehörig betrachtet werden können.

Der histologische Bau des Nervensystems wurde von Ussow 1876 im wesentlichen richtig erkannt. Obwohl nun auch Forscher, wie Seeliger, van Beneden, Julin, Metcalf u. a. die Befunde Ussows durch weitere wichtige Details ergänzt haben, harrt doch noch manche interessante Frage, was den feineren histologischen Bau anbetrifft, ihrer Lösung.

Auf Anregung des Herrn Prof. Dr. Seeliger habe ich es unternommen, Untersuchungen in dieser Beziehung anzustellen. Es ist mir eine angenehme Pflicht, auch an dieser Stelle meinem hochverehrten Lehrer, Herrn Prof. Dr. Seeliger, für das Interesse und die wohlwollende Unterstützung, welche er mir bei der Anfertigung dieser Arbeit stets angedeihen ließ, meinen tiefgefühlten Dank auszusprechen. Auch Herrn Prof. Dr. Will bin ich für sein Interesse großen Dank schuldig.

Bei der Feinheit der darzustellenden Verhältnisse war ich auf große Schwierigkeiten in technischer Beziehung gefaßt, und kann ich

wohl sagen, daß ich mich hierin in keiner Weise getäuscht habe. Ich habe so ziemlich alle Methoden, die für die Darstellung nervöser Elemente in Betracht kommen, angewandt und möchte im folgenden Kapitel zunächst meine hierbei gemachten Erfahrungen mitteilen.

## Technik.

Nach den hervorragenden Resultaten, die Retzius, v. Lenhossék, Smirnow u. a. bei Untersuchungen des Nervensystems bei Evertebraten (Anneliden, Mollusken, Arthropoden) durch Anwendung der Chromsilbermethode Golgis erzielten, lag es nahe, diese Methode auch bei den Ascidien zu versuchen. Ich hatte in der Tat gehofft, durch die Golgische Methode die schönsten Resultate zu erzielen, muß aber gleich bemerken, daß meine Resultate leider nur negativer Natur waren. Allerdings kam die Golgische Methode nur bei der *Styelopsis grossularia* zur Anwendung, als der einzigsten Ascidie, die mir lebend in genügender Menge zur Verfügung stand, wie es die bekannte Launenhaftigkeit des Golgischen Verfahrens verlangt. Ich wandte folgendes Verfahren an:

Ich legte Stücke der *Styelopsis* mit dem Ganglion auf 5 Tage in eine Mischung von vier Teilen Kaliumbichrom. (3,5%) + einen Teil Osmiumsäure (1%), bei einer konstanten Temperatur von 26°, trocknete die Stücke dann mit Fließpapier gut ab und übertrug sie in eine 0,75%ige Lösung von Höllenstein auf 8 Tage, nachdem sie vorher in einer gebrauchten Höllensteinlösung abgespült waren, um einen zu reichlichen Niederschlag zu verhüten. Um tadellose Schnitte zu erzielen, versuchte ich es zunächst mit Celloidinschnitten, indem ich vor dem Einbetten in Celloidin nach dem von Blochmann angegebenen Verfahren das Chromsilber in metallisches Silber umwandelte. Es gelang mir auch, bis zu 14 $\mu$ tadellose Schnitte zu bekommen, die in Dammarharz eingeschlossen wurden. Von einer Imprägnation war jedoch keine Spur zu sehen. Da ich vermutete, die Imprägnation durch die versuchte Umwandlung des Chromsilbers in metallisches Silber zerstört zu haben, versuchte ich es nunmehr mit Handschnitten zwischen Hollundermark. Die Objekte erwiesen sich jedoch als nicht besonders schnittfähig, selbst nach Einlegen in Alcoh. abs. auf 20 Minuten (ein längeres Verweilen in Alcoh. abs. soll der Imprägnation schädlich sein). Immerhin gelang es mir nach einiger Übung, genügend dünne Schnitte zu bekommen. Jedoch auch hier war von einer Imprägnation nichts zu sehen. Naturgemäß erachtete ich nun das Verweilen der Stücke auf 8 Tage im Silberbad als für eine Imprägnation nicht ausreichend und beließ die Stücke

bis zu 5 Wochen im Silberbad. Ich bekam denn auch manchmal stellenweise eine Imprägnation, die jedoch für meine Zwecke nicht ausreichend war. Stücke aber, die 5 Wochen im Silberbad gelegen hatten, waren vollständig maceriert. Nach den gemachten Erfahrungen scheint mir das Gewebe der Ascidien, oder wenigstens der *Styelopsis*, für die sonst so vorzügliche Imprägnation nach Golgi nicht geeignet zu sein, da die Zartheit der Gewebe ein Verweilen im Silberbad bis zur ausreichenden Imprägnation nicht zuläßt, ohne vollständig zu macerieren.

Wohl oder übel mußte ich mich nach einem Ersatz für das Golgische Verfahren umsehen und versuchte es mit molybdänsaurem Hämatoxylin und Mallorys phosphormolybdänsaurem Hämatoxylin nach den Angaben Kodis, der seine Methode zur Färbung nervöser Elemente selbst als einen vollständigen Ersatz für das Golgische Imprägnationsverfahren bezeichnet. Hiermit habe ich nun zwar positive Resultate erzielt, muß aber bemerken, daß von einer spezifischen Färbung der nervösen Elemente vor den andern Geweben, wie sie Kodi in seinem Aufsatz: »Eine neue Methode zur Färbung des Nervensystems« (Archiv für mikrosk. Anatomie, Bd. LIX) und der beigegebenen Figur von der Kleinhirnrinde des Menschen angibt, bei meinen Präparaten keine Rede sein konnte. Ich erhielt gleichmäßig blau gefärbte Fasern und Gewebe und konnte daher auch nur dann eine Nervenfaser als solche mit Sicherheit feststellen, wenn ihr Zusammenhang mit dem Gehirn oder den peripheren Nerven nachzuweisen war. Die Präparate ergaben indessen Bilder, die an Klarheit nichts zu wünschen übrig ließen.

Ich legte nach den Angaben Kodis frische Objekte auf 48 Stunden in eine gesättigte Lösung von Quecksilbercyanid, darauf auf 48 Stunden in Formol (1 : 10), um sie dann in molybdänsaurem oder phosphormolybdänsaurem Hämatoxylin, in der Verdünnung 1 : 20 zu färben. Die weitere Vorbehandlung zum Schneiden geschah wie üblich.

Ebenso gute, wenn nicht bessere, Präparate erhielt ich, wenn ich in Formol konserviertes Material aus diesem, ohne vorher auszuwaschen, auf 5 Stunden in molybdänsaures Hämatoxylin, in der Verdünnung 1 : 5, brachte. Da das molybdänsaure Hämatoxylin sich sehr leicht auswäscht, tut man gut, wie Meyer in seiner Arbeit: »Über den feineren Bau des Nervensystems bei Asteriden« (Zeitschr. für wissensch. Zoologie Bd. LXXXI) angibt, die Stücke aus dem Farbstoff gleich in 95%igen Alkohol zu bringen und diesen so oft zu wechseln, bis er rein bleibt.

Das molybdänsaure Hämatoxylin dringt sehr schwer in die Tiefe und müssen die zu färbenden Stücke deshalb möglichst klein sein. Aus diesem Grunde befreite ich das Gehirn meiner Ascidien möglichst von

den umgebenden Geweben, da das Gehirn vor allen Dingen den Farbstoff schwer aufnimmt. Mit der Zeit gelang es mir jedoch, die richtige Zeitdauer und Konzentration der Färbung herauszubekommen, so daß die Präparate ziemlich gleichmäßig gefärbt waren. Auch die fertigen Präparate scheinen mit der Zeit noch etwas zu verblassen.

Große Schwierigkeit bereitet die Darstellung des Plasmas der Ganglienzellen bei den Ascidien, da dasselbe sehr schwer den Farbstoff annimmt. Die besten Resultate erzielte ich hier mit der Hämatoxylin-Orange G-Färbung, und zwar empfiehlt es sich, mit Orange G recht intensiv zu färben, so daß das Hämatoxylin fast ganz verdeckt wird. Mit Eosin, das ja auch ein spezifisches Plasmafärbemittel ist, hatte ich bei meinen Ascidien keinen Erfolg. Zu empfehlen ist auch die Doppelfärbung mit Methylenblau (1 : 100) und Orange G.

Gute Dienste leisteten mir ferner Osmium-Holzessig-Präparate. Bei Anfertigung derselben benutzte ich zunächst $^1/_2$%ige Osmiumsäure. Es stellte sich jedoch bald heraus, daß dieselbe schwer zu den centralen Partien des Gehirns durchdringt, und gebe ich daher der 1%igen Osmiumsäure den Vorzug. Bei dem kleinen Gehirn der *Styelopsis grossularia* beließ ich das Objekt 8 Stunden in 1%iger Osmiumsäure und darauf $4^1/_2$ Stunden in unverdünntem Holzessig; bei dem größeren Gehirn der *Ascidia virginea* blieb es 10 Stunden in Osmiumsäure und 5 Stunden in Holzessig. Bevor diese Präparate durch die Alkohole geführt werden, sind sie gründlich auszuwaschen.

Viel und mit bestem Erfolge habe ich bei meinen Untersuchungen auch die Färbung mit Heidenhainschem Eisenhämatoxylin angewandt: 10 $\mu$ dicke Schnitte von der in Sublimat konservierten *Styelopsis* stellte ich auf 10 Stunden in die Beize, eine $2^1/_2$%ige wässerige Lösung von schwefelsaurem Eisenoxydammoniak. Nach Abspülen mit recht viel destilliertem Wasser kamen die Schnitte auf 48 Stunden in das Hämatoxylinbad, so daß sie vollständig schwarz wurden. Heidenhain gibt hierfür eine Lösung an, bestehend aus:

1 g Hämatoxylin,
10 ccm Alkohol (95%igen habe ich verwandt),
90 ccm Aq. dest.

Diese Lösung muß erst 4 Wochen stehen und wird zum Gebrauch mit dem gleichen Quantum Aq. dest. verdünnt. Heidenhain empfiehlt, die einmal benutzte Farbenquantität immer wieder, eventuell nach vorherigem Filtrieren, zu gebrauchen. Eine tadellose Färbung soll überhaupt erst bei mehrfach gebrauchten Lösungen eintreten.

Nach der Färbung wird der Objektträger in 1—2 l Leitungswasser abgespült und dann die Differenzierung in der $2^1/_2$%igen Eisenlösung vorgenommen. Nach vollendeter Differenzierung, die schon nach 2—3 Minuten eintrat, wurden die Schnitte 10 Minuten in fließendem Wasser abgespült, nach dem Entwässern in Xylol aufgehellt und in Canadabalsam eingeschlossen.

Schließlich sei noch die Ameisensäure-Goldmethode nach Apathy angeführt. Es dürfte dabei von Interesse sein, daß ich für diese Methode nicht, wie im allgemeinen verlangt wird, frisches Material verwandte, sondern altes, in Formol (1 : 10) konserviertes, um mein lebendes Material zu schonen. Ich ging von der Erwägung aus, daß Formol bei längerem Stehen durch Aufnahme von Sauerstoff nach und nach in Ameisensäure übergeht. Dadurch werden aber für eine Goldimprägnation dieselben Vorbedingungen geschaffen, wie bei frischem Gewebe, das man auch, nach Konservierung in Sublimatalkohol, in 1%ige Ameisensäure bringt, um durch eine leichte Quellung das Gewebe für die Imprägnation geeigneter zu machen.

Ich brachte meine Stücke, bei denen das Gehirn möglichst freigelegt sein muß, aus dem Formol zunächst noch einmal auf $^1/_2$ Stunde in 1%ige Ameisensäure, darauf 1 Stunde in eine reichliche Menge von 1%igem Goldchlorid in eine Dunkelkammer. Aus dem Goldchlorid wurden die Stücke sodann, nach vorherigem Abspülen in 1%iger Ameisensäure, in eine große Quantität derselben Säure gelegt und hierin 24 Stunden dem diffusen Tageslicht ausgesetzt. Dann wurden die Objekte nach kurzem Abspülen in Aq. dest. in der gewöhnlichen Weise zum Schneiden in Paraffin vorbereitet und die Schnitte schließlich in Canadabalsam eingebettet, wo es sich zeigte, daß die Imprägnation vorzüglich gelungen war.

Im Interesse einer guten Konservierung und Färbung habe ich bei allen meinen Tieren die Dorsalseite entfernt, um das Ganglion den Flüssigkeiten besser zugänglich zu machen. Um hierbei allzustarke Kontraktionen zu vermeiden, wurden die Tiere zunächst betäubt. Ich setzte entweder dem Gefäß mit Ostseewasser, in welches ich die Tiere hineinlegte, nach und nach Chrom-Essigsäure ($2^1/_2$ g Chromsäure und 1 g Essigsäure auf 1000 g Wasser) tropfenweise zu, so daß sie nach etwa $1^1/_2$ Tagen betäubt waren, oder aber ich wandte das von Lacaze-Duthiers und Delage vorgeschlagene Verfahren mit Chloralhydrat in einer Konzentration von 1 : 250 Seewasser an. In dieser Lösung kann man die Tiere mehrere Tage lassen, bis sie völlig gelähmt sind. Namentlich mit der letzteren Methode erreichte ich den beabsichtigten

Zweck, die Vermeidung von starken Kontraktionen beim Aufschneiden, und habe ihr schließlich vor der zuerst angeführten den Vorzug gegeben.

## I. Perophora Listeri.

Ich beginne meine Ausführungen mit *Perophora*, einer kleinen, durchsichtigen, stockbildenden Ascidie, die zuerst 1834 von LISTER untersucht und von WIEGMANN »*Perophora Listeri*« genannt wurde. Da mir frische Tiere nicht zur Verfügung standen, mußte ich meine Untersuchungen an altem, in Sublimat und Osmiumsäure konserviertem Material vornehmen, das mir jedoch gute Präparate lieferte.

Das Nervensystem besteht bei *Perophora Listeri* aus dem Gehirnganglion, den von diesem ausgehenden Nervenstämmen und dem Ganglienzellstrang (Cordon ganglionnaire, JULIN), der nach VAN BENEDEN und JULIN[1] bei *Perophora* nicht mehr eine Fortsetzung des Flimmergrubenkanals sein, sondern direkt und ausschließlich aus dem Gehirn entspringen soll. Es liegen allerdings bei *Perophora* die Wurzeln des Ganglienzellstranges und des hinteren Dorsalnerven eng aneinandergeschmiegt, so daß der Zellstrang eine ventrale Ganglienzellbekleidung für den Dorsalnerven bildet, wie sie VAN BENEDEN und JULIN, l. c., sowie auch MAURICE[2] bei *Molgula ampulloides* und *Fragaroides aurantiacum* beschrieben haben. Die ventrale Ganglienzellschicht ist jedoch nicht, wie der Nerv, eine Bildung des Gehirns, sondern aus dem primären Nervenrohr hervorgegangen. Nach kurzem gemeinsamen Verlauf trennen sich der Ganglienzellstrang und der hintere Dorsalnerv wieder.

Das Gehirnganglion liegt, wie bei allen Ascidien, innerhalb der primären Leibeshöhle in der Interoscularzone, d. h. zwischen den beiden Körperöffnungen und zwar in der Medianebene auf der Dorsalseite des Tieres. Es stellt sich uns dar als ein cylindrischer, in der Mitte spindelförmig verdickter Strang, der auf dem Querschnitt ein annähernd rundes Bild ergibt (Fig. 1). Da der Rand des Ganglions zuweilen gelappt erscheint, ist es an diesen Stellen oft schwer, die Grenze zwischen Ganglion und der bei *Perophora* ventral von diesem gelegenen Neuraldrüse im Totalpräparat zu bestimmen. An der Außenseite ist das ganze Organ von einer feinen Membran umschlossen (Fig. 1). Eine an

[1] VAN BENEDEN et JULIN, Le système nerveux central des Ascidies adultes. Bull. Acad. roy. de Belgique, 3e série t. VIII, 1884.

[2] C. MAURICE, Études Monographiques d'une espèce d'Ascidie composée (*Fragaroides aurantiacum*). Liège 1888.

einem mittleren Längsschnitt vorgenommene Messung ergab für das Ganglion eine Länge von 110 $\mu$, eine Dicke von 50 $\mu$.

Der histologische Bau des Ganglions zeigt im wesentlichen den Charakter aller Ascidiengehirne, wie ihn Ussow bereits 1876 richtig beschrieben hat.

Es lassen sich zwei Schichten im Ganglion unterscheiden: eine centrale und eine periphere. Die centrale besteht aus Nervenfasern, die periphere aus Ganglienzellen (Fig. 1, 4).

Die centrale Schicht, die sog. Punktsubstanz, oder »weiße Substanz« (Substance blanche), wie Julin sie nennt, zeigt auf Querschnitten ein granuliertes Aussehen (Fig. 1). Auf Längsschnitten jedoch sieht man, wie die Nervenfasern sich vielfach kreuzen und ein engmaschiges Reticulum bilden (Fig. 3, *fs*). Innerhalb der Maschen erblickt man ferner Körnchen als den Ausdruck der hier quergetroffenen Fasern (Fig. 3). An den Ursprungsstellen der Nervenstämme beginnt der Verlauf der Fasern ein regelmäßigerer zu werden, indem diese sich hier parallel neben einander legen. Ein Längsschnitt durch die Ursprungsstelle eines Nervenstammes läßt dies deutlich erkennen (Fig. 5 *vdn*; 3 *hdn*). Auch ganz vereinzelte Zellen finden sich in der Punktsubstanz, auf die ich später noch zu sprechen komme.

Die Ganglienzellen der peripheren Schicht zeigen eine ziemlich regellose Lagerung. Die Stärke der Schicht ist sehr verschieden. Am beträchtlichsten ist sie auf der Ventralseite, namentlich an den Stellen, wo das Ganglion mit dem Flimmergrubenkanal in Berührung tritt. Hier findet man oft drei bis vier Lagen übereinander, während auf der Dorsalseite, meist nur eine einzige zu finden ist. Übergänge sind an den Seiten zu bemerken (Fig. 1).

Die Form der Ganglienzellen ist mannigfaltig. Die meisten sind allseitig abgerundet oder birnförmig, ohne erkennbare Fortsätze, doch meint Seeliger[3], daß solche im Leben wohl stets vorhanden seien, bei der Präparation jedoch leicht vom Zellkörper abgetrennt werden könnten. Runde und birnförmige Bilder wird man ja aber auch von den Ganglienzellen bekommen, sobald man sie quer oder schräg schneidet. Wo sich Zellen mit Fortsätzen finden, sind sie meist unipolar, höchst selten bipolar. Ich habe wenigstens bei erwachsenen Tieren bipolare Zellen nur ganz vereinzelt gefunden. Die Fortsätze sind stets centralwärts gerichtet.

---

[3] Bronns Klassen und Ordnungen des Tierreichs. III. Bd. Supplement Tunicata (Manteltiere).

Ich richtete mein Augenmerk auch auf eventuelle Fortsätze der Ganglienzellen, die, wie es VAN BENEDEN und JULIN, l. c., bei *Molgula ampulloides* beobachtet haben wollen, aus dem Ganglion heraustreten sollen, konnte jedoch nichts Derartiges bei *Perophora* konstatieren.

Bemerkenswert sind die Größenverhältnisse der Ganglienzellen bei *Perophora*. Ich konnte nämlich den Größenunterschied der inneren Lage von der äußeren auch bei *Perophora* feststellen, wenn auch in geringem Maße ausgeprägt. Wie bei andern Ascidien, sind auch hier die Ganglienzellen der äußeren Schicht größer, als die der inneren. Kleinste Zellen liegen, wie bereits erwähnt, auch vereinzelt mitten in der Punktsubstanz. Einige Zahlen mögen die Größenverhältnisse der Zellen genauer angeben: Ich fand für die Ganglienzellen der äußeren Schicht eine Durchschnittsgröße von 3,3 $\mu$, für die der inneren Schicht eine Durchschnittsgröße von 2,5 $\mu$, mithin ein Unterschied, der nicht sehr in die Augen springen kann. Der Unterschied gegenüber den kleinen Zellen inmitten der Punktsubstanz ist beträchtlicher, da schon die größten unter ihnen nur 1,4 $\mu$ maßen.

Außer den oben erwähnten Zellen jedoch fand ich solche, die die Durchschnittsgröße der Ganglienzellen weit übertrafen und den Eindruck von Riesenzellen machten (Fig. 4, 2 *rz*). Diese Riesenzellen liegen stets an der Peripherie und stehen sehr oft im Kontakt mit der Membran, die das ganze Ganglion umhüllt. Letzteres habe ich bei den kleineren Zellen niemals beobachtet. Etwaige nach außen tretende Fortsätze konnte ich jedoch auch bei diesen großen Zellen nicht entdecken. Um die Riesenzellen herum und zwischen diese gleichsam eingeklemmt, liegen die kleineren Ganglienzellen. Kleinste Zellen, wie wir sie sonst nur in der Punktsubstanz zuweilen zu finden pflegen, waren in einzelnen Fällen eng an die großen angelehnt (Fig. 4). Häufig kann man auf den Schnitten beobachten, wie die Riesenzellen über das allgemeine Oberflächenniveau des Ganglions beträchtlich hinausragen, und wie die Membran in ihrer Umgebung abgehoben ist (Fig. 2 *mbr*). Ich war anfangs geneigt, das Abheben der Membran als Kunstprodukt aufzufassen. Da ich jedoch bei andern Präparaten dieselbe Erscheinung immer wieder fand, stehe ich nicht an, sie als etwas Normales zu betrachten. Hierdurch erklärt sich auch wohl der eingangs erwähnte lappige Rand des Ganglions, den man bei Totalbildern stellenweise beobachten kann, wo er die Grenze zwischen Ganglion und Drüse undeutlich erscheinen läßt.

Die Verteilung der Riesenzellen auf das Ganglion ist keine gleichmäßige. Sie liegen vorzugsweise oberflächlich, auf der Dorsalseite, hier

aber auf der ganzen Länge des Ganglions. Auf der Ventralseite finden sie sich nur vereinzelt und dann auch nicht von genau der gleichen Größe, wie dorsal (Fig. 2). Während ich auf der Dorsalseite Riesenzellen bis zu 13,3 $\mu$ fand (Fig. 4), ergaben die größten ventral gelegenen Riesenzellen nur 8 $\mu$.

In Fig. 2 *a* und *b* z. B., in der ich ein Stück der Dorsal- und Ventralseite desselben Ganglions dargestellt habe, messen die beiden Riesenzellen an der Dorsalseite 8,7 $\mu$, die größte ventral gelegene Riesenzelle dagegen nur 5 $\mu$. Es sei daran erinnert, daß die kleinste Ganglienzelle einen Durchmesser von 1,4 $\mu$ ergab. Das ergibt von der größten Riesenzelle (13,3 $\mu$) eine Differenz von etwa 12 $\mu$, ein Unterschied, der sicherlich enorm zu nennen ist. In der Form stimmen die Riesenzellen im wesentlichen mit den übrigen Ganglienzellen überein.

Was den histologischen Bau der Riesenzellen anbetrifft, so erschien mir das Plasma derselben von vornherein weniger homogen, als das der übrigen Ganglienzellen. Aber erst eine genauere Untersuchung mit einem Zeisschen Apochromat-Ölsystem an den am besten konservierten meiner Riesenzellen konnte mich über den Grund aufklären. Mit genanntem System erblickte ich ein feines Fasernetz im Plasma, das entschieden den Eindruck eines Wabenwerks machte. Es wäre jedoch auch an die Möglichkeit von sich kreuzenden Leitungsbahnen zu denken, und möchte ich daher die Frage, welche Annahme von beiden die richtige ist, offen lassen, da ich sie nicht zu entscheiden vermochte. Bei den übrigen Zellen habe ich ähnliche Verhältnisse im Plasma nicht gefunden, ohne damit ein Fehlen derselben behaupten zu wollen.

Auch im Kern der Riesenzellen erblickte ich ein Fasernetz mit eingestreuten Chromatinkörnern und einem großen Nucleolus, das durchaus die Deutung eines Wabenwerks zuließ. Es würde ja die Annahme, daß wir es hier mit einem Wabenwerk zu tun haben, durchaus nicht der Wahrscheinlichkeit entbehren, haben doch manche Forscher in gewissen Fällen auch für Kerne bereits das Vorhandensein eines Wabenwerks nachgewiesen. Das steht jedenfalls außer Frage: das typische achromatische Gerüst der Kerne der kleineren Ganglienzellen, wie es mir besonders die mit Heidenhainschem Eisenhämatoxylin behandelten Schnitte zeigten, haben die Kerne der Riesenzellen nicht aufzuweisen, und möchte ich füglich hierin einen prinzipiellen Unterschied der Riesenzellen vor den kleineren Ganglienzellen erblicken. Ich habe in Fig. 10 versucht, die oben geschilderten Verhältnisse wiederzugeben.

Als den Riesenzellen eigentümlich ist ferner zu erwähnen, daß in vereinzelten Fällen das Protoplasma um den Kern herum eine dunklere

Färbung hatte und gröber granuliert erschien, wie das des übrigen Teils der Zelle, so daß der große Kern wie von einem dunklen Hof umgeben erschien (Fig. 4, 10). Auch ist bei den großen Zellen die Zellgrenze deutlicher nachweisbar, als bei den übrigen.

Die oberflächliche periphere Lage der Riesenzellen gegenüber den kleineren Zellen erweckt den Eindruck, als seien erstere erst sekundär in die Ganglienzellschicht eingedrungen. In der Tat will es mir zweifelhaft erscheinen, ob diese riesenhaften Zellen genetisch desselben Ursprungs sind, wie die übrigen kleineren Zellen. Ich möchte es vielmehr für möglich halten, daß wir es hier mit Zellen zu tun haben, die aus dem Mesoderm stammen, in das Ganglion einwanderten, um hier die Funktion als Stützzellen zu übernehmen. Ich möchte also diese Riesenzellen als Gliazellen betrachtet wissen. Daß sie an der Ventralseite weniger zahlreich auftreten, als dorsal, hat vielleicht seinen Grund darin, daß an der Ventralseite des Ganglions das Mesenchym nur spärlich zu finden ist, da ja hier die Neuraldrüse und der Flimmergrubenkanal sich an das Ganglion anlehnen. Einen Beweis für obige Hypothese zu erbringen, war mir bei *Perophora* noch nicht möglich.

Der histologische Bau der kleineren Ganglienzellen zeigt keine Besonderheiten. Sie enthalten einen großen, bläschenförmigen Kern mit deutlichem Nucleolus und meist auch deutlichem Liningerüst, innerhalb welchem Chromatinkörner liegen. Die Größe der Kerne ist im Verhältnis zur Größe der Zelle bedeutend zu nennen.

Die Durchschnittszellen von 4 $\mu$ haben einen Kern von etwa 3 $\mu$ aufzuweisen, während bei den kleinsten Zellen von 1,4 $\mu$ die Größe des Kernes 0,9 $\mu$ beträgt. Es zeigt sich also der Größenunterschied der inneren Zellen vor den peripheren auch im Kern, indem die größeren Zellen auch den größeren Kern haben. Bei den Riesenzellen ist das Verhältnis von Kern zur Zelle insofern ein andres, als hier der Kern relativ klein zu nennen ist. So hatte z. B. eine Zelle von 13,3 $\mu$ einen Kern von 3,3 $\mu$, eine Zelle von 8,7 $\mu$ einen Kern von 4 $\mu$ usw.

Umgeben sind die Kerne der Ganglienzellen von einem schwer färbbaren, fein granulierten Plasmahof, der mehr oder minder deutlich begrenzt ist. Zuweilen sind im Plasma auch verschiedene accessorische Einschlüsse zu finden. Wie schon erwähnt, konnte ich irgend eine besondere Struktur des Plasmas bei diesen Zellen nicht feststellen.

Was die vom Gehirn ausgehenden Nervenstämme anbetrifft, so finden wir bei *Perophora Listeri* vorn und hinten nur je einen Stamm, den vorderen und hinteren Dorsalnerven, die sich jedoch beide bald nach ihrem Austritt aus dem Gehirn in zwei Äste gabeln. Da bei vielen

andern Monascidien (*Corella parallelogramma*, *Ciona intestinalis* u. a. m.) vorn und hinten je zwei Nervenstämme aus dem Gehirn entspringen, hat man das bei *Perophora* geschilderte Verhalten als eine Reduktion der Zahl der Nervenwurzeln gedeutet und betrachtet dasselbe als eine Modifikation des Verhaltens bei den oben angeführten Monascidien. Demnach würde, wie SEELIGER, l. c., sagt, der unpaare vordere und hintere Dorsalnerv nur die verschmolzenen Wurzeln von je zwei ursprünglich direkt aus dem Gehirn entspringenden Nerven darstellen.

Nach lateralen Nervenstämmen habe ich bei *Perophora Listeri* vergeblich gesucht. Auch bei vielen andern Monascidien hat man (VAN BENEDEN, JULIN, l. c.) solche ja nicht feststellen können. JULIN[4] will allerdings bei *Phallusia mentula*, als der einzigen der von ihm untersuchten Arten, ein Paar lateraler Nerven gesehen haben, während Ussow bei derselben Art, sowie bei *Phallusia mammillata* einen unpaaren Nervenstamm fand.

Ebenso vergeblich war mein Suchen nach Ganglienzellen in den Nervenstämmen von *Perophora*. Jedoch will ich nicht verschweigen, daß ich in einigen wenigen Fällen in der Nähe der Wurzel kleine, zellartige Gebilde (Fig. 5 *rgz*) beobachten konnte, die ich doch als rudimentäre Ganglienzellen glaube ansprechen zu müssen.

Soweit ich die Nervenstämme auf meinen Schnitten verfolgen konnte, waren sie von einer deutlichen, membranartigen Hülle umgeben, was nach SEELIGER nur ausnahmsweise und nur bei den großen Hauptstämmen der Fall sein soll. Dieselbe soll nach SEELIGER, l. c., bindegewebiger Natur sein und aus einem äußerst feinen Plattenendothel bestehen. Auch einzelne abgeflachte Kerne hat SEELIGER in der Membran noch nachweisen können. Mir war es bei *Perophora* nicht möglich, diese Einzelheiten festzustellen.

Auch die Membran, die das ganze Ganglion umhüllt, ist scheinbar strukturlos, doch da auch diese, wie SEELIGER und ROULE[5] für *Ciona* und andre größere Monascidien bereits nachgewiesen haben, wahrscheinlich mesodermalen Ursprungs ist, wird eine gewisse, wenn auch schwer nachweisbare Struktur immerhin vorhanden sein.

---

[4] C. JULIN, Recherches sur l'organisation des Ascidies simples. Recherches sur l'hypophyse et quelques organes, qui s'y rattrachent. Archive de Biologie. II. 1881.

[5] L. ROULE, Recherches sur les Ascidies simples des côtes de Provence (*Phallusiadées*). Annales du Musée d'histoire naturelle de Marseille. Zoologie. 1884.

Da ich in einer meiner Schnittserien nebeneinander Längsschnitte vom definitiven Ganglion und solche vom Rumpfganglion eines im Muttertiere enthaltenen Embryos fand, bot sich mir die günstige Gelegenheit, einige vergleichende Betrachtungen anzustellen, und möchte ich dieselben hier kurz anfügen:

Das Rumpfganglion der jungen Ascidienlarve entsteht durch Zellproliferation aus der bei *Perophora* ventralen Wand des Medullarrohrs und hat bekanntlich nur transitorische Bedeutung, da es verschwindet, sobald die Larve sich festgesetzt und die rückschreitende Metamorphose begonnen hat.

Eine oberflächliche Betrachtung des Rumpfganglions, für das ich auf einem mittleren Längsschnitt eine Größe von 70 $\mu$ Längs- und 35 $\mu$ Querdurchmesser fand, zeigt schon, daß der Charakter desselben von dem des definitiven Ganglions durchaus verschieden ist (Fig. 6). Was zunächst in die Augen springt, ist die enorme Größe und variable Form der Ganglienzellen. Ich fand hier nebeneinander uni-, bi-, und multipolare Ganglienzellen. Die Zellen haben eine Durchschnittsgröße von 7—8 $\mu$ (gegen 4 $\mu$ beim definitiven Ganglion), mit einem Kern von 4—5 $\mu$ (gegen 3 $\mu$ beim definitiven Ganglion). Ja, selbst Zellen von 13 $\mu$, mit einem Kern von 6 $\mu$, fand ich, während die kleinsten Zellen die Größe von 4 $\mu$ (gegen 1,4 $\mu$ beim definitiven Ganglion) hatten, mit einem Kern von 2,5 $\mu$. Ein Vergleich der Zahlen beim definitiven Ganglion und beim Rumpfganglion zeigt den gewaltigen Größenunterschied aufs deutlichste. Die Zahlen zeigen ferner, daß das Verhältnis zwischen Zellplasma und Zellkern ungefähr dasselbe ist, wie bei den von mir als »Riesenzellen« bezeichneten Zellen des definitiven Ganglions. Überhaupt erinnern die Ganglienzellen des Rumpfganglions, was Größe anbetrifft, an jene Riesenzellen, ohne jedoch jenen analog zu sein. Denn ihr ganzer Habitus, die Anordnung ihrer Fortsätze, die manchmal dendritisch verzweigt sind (Fig. 6 *gz*), läßt keinen Zweifel an ihrer Ganglienzellnatur aufkommen.

Bei der Größe dieser Zellen ist es erklärlich, daß das Rumpfganglion bedeutend weniger Ganglienzellen aufzuweisen hat, als das definitive Ganglion. Auch fand ich nirgends mehrere Schichten von Ganglienzellen übereinander, wie auch auf keinem meiner Schnitte innerhalb der Punktsubstanz Zellen zu sehen waren. Bei *Clavelina*-Larven dagegen hat Seeliger, l. c., zahlreiche übereinander gelegene Ganglienzellen im Rumpfganglion gefunden, und auch in der Punktsubstanz liegen hier, wie aus seiner Zeichnung ersichtlich, winzig kleine Zellen.

In histologischer Beziehung unterscheiden sich die Zellen des Rumpfganglions in keiner Weise von denen des definitiven Ganglions.

Einen weiteren, auf den ersten Blick zu erkennenden Unterschied des Rumpfganglions vor dem definitiven Ganglion zeigt uns die Faser- oder Punktsubstanz. Während wir bei dem definitiven Ganglion ein dichtes, wirres Fasernetz fanden, ist das Gefüge der Nervenfasern beim Rumpfganglion sehr locker, wie ein Vergleich der Fig. 3 und 6 deutlich zeigt. Man gewinnt bei der Punktsubstanz des Rumpfganglions den Eindruck, als sei diese von dicht beieinander gelegenen Vacuolen erfüllt. Auch die besonderen in der Längsrichtung des Ganglions verlaufenden Nervenfasern, wie sie SEELIGER, l. c., beim Rumpfganglion von *Clavelina*-Larven beobachtet hat, waren bei *Perophora* zu sehen (Fig. 6).

Ob das Rumpfganglion, wie das definitive Ganglion, von einer besonderen Hülle umgeben ist, vermochte ich nicht festzustellen, da das Ganglion von dem Peribranchial- bzw. Cloacalepithel eingerahmt wurde, das sich eng den Konturen des Ganglions anschmiegte.

## II. Styelopsis grossularia.

Das Hauptinteresse dieser Arbeit konzentriert sich auf das Nervensystem der Monascidie »*Styelopsis grossularia* der Ostsee«, die, was die in der Ostsee lebende Form anbetrifft, zum erstenmal von RIEDLINGER, 1902[6], einer eingehenden Untersuchung unterzogen wurde, bei der allerdings das Nervensystem ziemlich stiefmütterlich behandelt ist. In neuerer Zeit (1892) ist außerdem die an der französischen Küste vorkommende *Styelopsis grossularia* von CHARLES JULIN[7] bearbeitet worden. Die geringen, sich nur auf äußere Verhältnisse erstreckenden Variationen zwischen beiden lassen im folgenden bei der von RIEDLINGER im allgemeinen und jetzt von mir speziell in bezug auf das Nervensystem untersuchten *Styelopsis* den Zusatz »der Ostsee«, gegenüber der von JULIN untersuchten *Styelopsis* der französischen Küste, als überflüssig erscheinen.

Die manchmal großen individuellen Variationen der *Styelopsis*

---

[6] R. RIEDLINGER, Untersuchungen über den Bau von *Styelopsis grossularia* der Ostsee. Nova acta Ac. Caes. Leop.-Carol. Nat. Curios. Bd. LXXXI. No. 1. 1902

[7] C. JULIN, Les Ascidies des côtes du Boulonnais. Recherches sur l'anatomie et l'embryogénie de *Styelopsis grossularia*. Bulletin scientifique de la France et de la Belgique. (Extrait du t. XXIV, 1892.)

*grossularia* haben LACAZE-DUTHIERS und DELAGE[8] in ihrem 1889 erschienenen Werke veranlaßt, zwei Formen zu unterscheiden: eine solitäre (forme solitaire) und eine aggregierte (forme sociale).

Als Zwischenglied ist von diesen Autoren die junge soziale Form aufgestellt worden, die fast vollkommen identisch mit der alten solitären Form sein soll. JULIN, l. c. 7, hat eine derartige Scheidung nicht gemacht. RIEDLINGER, l. c., macht den Unterschied zwischen solitärer und sozialer Form nur in bezug auf die verschiedene Art der Festsetzung, ob einzeln oder zu dichten Massen angehäuft, ferner in bezug auf gewisse, ziemlich konstant auftretende Variationen in der äußeren Körpergestaltung, gibt aber im übrigen keine gesonderte Beschreibung der beiden Formen, da die beiden keine scharf umgrenzten Varietäten darstellen. Was die verschiedene Körpergestaltung anbelangt, so zeigt nämlich die soziale, in dichten Massen auf gemeinsamer Unterlage, gewöhnlich Laminarien, auftretende Form meist eine mehr oder weniger cylindrische Gestalt, während die Solitärform ein mehr dorsi-ventral abgeflachtes, ovales Aussehen hat. ALDER[9] nimmt an, daß die soziale Form lediglich durch äußere Lebensbedingungen bedingt sei, während LACAZE-DUTHIERS und DELAGE, l. c., annehmen, daß diese nur zum Teil die Form bestimmen, und daß weiterhin bereits gewisse Verschiedenheiten der Eier vorhanden sein müßten, die die Entwicklung zur solitären oder sozialen Form bestimmen.

Ich bin geneigt, die verschiedene Form ebenfalls lediglich als Anpassung an äußere Räumlichkeiten aufzufassen. Letzteres dürfte schon daraus zur Genüge hervorgehen, daß bei den aggregiert auftretenden Formen etwas isoliert sitzende Tiere zum Teil dem solitären Typus sehr nahe stehen, wie es RIEDLINGER, l. c., bei seinen auf einem Fusus sitzenden Tieren beschreibt, und wie auch ich es bei meinen auf Laminarien angehäuften Tieren beobachten konnte.

Bei meinen Untersuchungen des Nervensystems der *Styelopsis grossularia* ist meist die soziale Form verwandt worden, die solitäre nur vereinzelt. Da mir keine Unterschiede aufgefallen sind, die nicht zu den, selbst bei ein und derselben Form stets auftretenden individuellen Variationen zu rechnen wären, glaube ich, dem Beispiele RIEDLINGERS

---

[8] LACAZE-DUTHIERS et YVES DELAGE, Études anatomiques et zoologiques sur les Cynthiadées: I. La Glande pylorique; II. Les caractères anatomiques et la classification. Arch. de Zool. expérimentale et générale, 2e série, Vol. VII, 1889.

[9] J. ALDER, Observations on the british Tunicata, with descriptions of several new species. Annales and Magazine of Natural History. T. XI. 3d séries, 1863.

folgen zu dürfen, indem auch ich eine gesonderte Beschreibung des Nervensystems beider Formen unterlasse.

Das Nervensystem der *Styelopsis grossularia* besteht aus dem Gehirnganglion, den von diesem ausgehenden Nerven und dem Ganglienzellstrang. Im engsten Zusammenhang hiermit stehen die Neuraldrüse und die Flimmergrube mit dem Flimmergrubenkanal. Es wird sich daher, obwohl die letztgenannten Organe zwar entwicklungsgeschichtlich desselben Ursprungs sind, ihrer Funktion wegen aber nicht zum Nervensystem zu rechnen sind, nicht vermeiden lassen, daß diese Organe zum Teil gestreift werden.

Im folgenden möchte ich nun die einzelnen oben angegebenen Elemente des Nervensystems in morphologischer und histologischer Beziehung zum Gegenstand meiner Betrachtungen machen.

## I. Gehirnganglion.

Das Gehirnganglion liegt auf der Dorsalseite des Tieres, in der Medianebene zwischen den beiden Körperöffnungen. Sein vorderes Ende reicht bis zur Mündung der Flimmergrube, ragt also noch in die Präbranchialzone hinein; während sein hinteres Ende fast bis gegen die Cloacaltentakel reicht. Das Ganglion repräsentiert so eine Länge von durchschnittlich 0,52 mm, bei einem größten Querdurchmesser von durchschnittlich 0,15 mm.

Dorsal wird das Gehirn von der Neuraldrüse begrenzt. Als ventrale Begrenzung gibt Riedlinger, l. c., das Kiemendarmepithel an, das dem Ganglion ziemlich dicht anliegen soll. Abgesehen davon, daß Riedlingers Textfig. 2 in Widerspruch mit dieser Angabe steht, entspricht sie auch nur zum Teil den wahren Verhältnissen. Es beteiligen sich oft, wenn nicht meistens, außer dem Kiemendarmepithel, auch das Peribranchial- und Cloakenepithel an der ventralen Begrenzung des Ganglions. Bei den auch hier bestehenden individuellen Variationen lassen sich bestimmte Grenzen für die genannten Epithelien nicht angeben. Im allgemeinen kann man jedoch sagen, daß eine ventrale Begrenzung des Gehirns durch Kiemendarmepithel nur soweit statthat, als die Übergangsstellen des links und rechts vom Ganglion gelegenen äußeren Peribranchialepithels in das innere sich noch nicht zum vorderen Dorsalseptum zusammengelegt haben, was allerdings meist erst am hinteren Ende des Ganglions geschieht. Es wird also der größere Teil des Ganglions ventral tatsächlich von Kiemendarmepithel begrenzt, jedoch verschiebt sich die Grenze hierfür in manchen Fällen nicht unerheblich nach vorn. Am hinteren Teil des Gehirns, wo das Dorsal-

septum besteht, findet die Begrenzung auf eine kurze Strecke durch Peribranchialepithel statt, worauf dann nach Vereinigung des linken und rechten Peribranchialraumes zur Cloake, das Cloakenepithel, folgt.

Bis zu der Stelle, an der das Dorsalseptum beginnt, findet auch eine mehr oder weniger seitliche Begrenzung des Gehirns statt, je nachdem dasselbe mehr oder weniger weit vom Ectoderm entfernt liegt, durch die Partien des Peribranchialepithels, die sich weiter hinten zum Dorsalseptum zusammenlegen.

Morphologisch betrachtet stellt sich uns das Ganglion bei *Styelopsis grossularia* als ein spindelförmiger Strang dar, der auf dem Querschnitt gewöhnlich ein elliptisches Bild ergibt (Fig. 11 *g*). Zuweilen ist in der Mitte der Dorsalseite eine leichte Einschnürung zu beobachten, die aber wohl kaum der von Julin, l. c. (4), bei *Corella parallelogramma* angegebenen allseitigen Einschnürung (étranglement) in der Mitte des Ganglions homolog ist. Sie dürfte vielmehr als durch Contraction beim Abtöten des Tieres entstanden aufzufassen sein.

In histologischer Beziehung finden wir auch bei der *Styelopsis* die üblichen beiden Schichten: die periphere Ganglienzellschicht und die centrale Nervenfasersubstanz. Gegenüber dem Ganglion von *Perophora Listeri* zeichnet sich das der *Styelopsis grossularia* durch großen Zellenreichtum aus. Eine einzige Lage Zellen, wie wir sie bei *Perophora* auf der Dorsalseite meist antreffen, findet sich hier nur an vereinzelten Stellen. Die größte Mächtigkeit der Ganglienzellschicht tritt auch bei *Styelopsis* an der Berührungsstelle des Ganglions mit dem Flimmergrubenkanal bzw. Ausführungsgang der Neuraldrüse, also hier an der Dorsalseite, auf. Hier kann man bisweilen vier bis fünf Lagen unterscheiden, während an den übrigen Stellen zwei bis drei Lagen von Zellen auftreten. Spärlicher werden die Zellen gegen die Enden des Ganglions zu.

Der Größenunterschied der inneren Lage vor der äußeren ist kaum wahrzunehmen. Die Zellen erscheinen alle von einer Größe und nur stellenweise läßt sich ein Größenunterschied durch genaue Messungen nachweisen, doch möchte ich erst später näher hierauf eingehen.

Bei der annähernd gleichen Größe der Ganglienzellen ergibt die Anordnung derselben zueinander ein ziemlich regelmäßiges Bild, so daß hier wohl an den meisten Stellen von einer Alternanz der Zellschichten gesprochen werden kann, wie es, nach der Zeichnung Seeligers in »Bronns Klassen und Ordnungen des Tierreichs« (III. Bd. Tunicata) besonders typisch ein Querschnitt von *Botryllus violaceus* zeigt.

Die Form der Ganglienzellen ist die meist sich zeigende kreisrunde

bis ovale. Ganglienzellfortsätze waren bei *Styelopsis* seltener zu beobachten, als bei *Perophora*, doch dürfte hier das für *Perophora* Gesagte ebenfalls Geltung haben, daß nämlich im Leben meist solche Fortsätze vorhanden sein werden, und daß es bei der schweren Färbbarkeit des Protoplasmas nur schwierig ist, dieselben zur Ansicht zu bringen. Die besten Erfolge ergaben in dieser Beziehung immer noch die Osmium-Holzessig-Präparate. Wo Zellfortsätze vorhanden sind, hat die Ganglienzelle unipolaren Charakter. Bipolare Ganglienzellen habe ich bei *Styelopsis* niemals beobachtet, wie solche ja auch bei *Perophora* nur vereinzelt auftraten. Es scheint überhaupt, nach den Untersuchungen andrer Forscher zu urteilen, als wenn bei den meisten Ascidien die bipolaren Zellen nur vereinzelt auftreten und das Gros der Ganglienzellen immer unipolar ist. Dagegen zeigte mir ein Osmiumpräparat eine typische multipolare Ganglienzelle, die merkwürdigerweise ziemlich central gelegen war. Ich sage »merkwürdigerweise«, weil ihre Größe zu der andrer central gelegener Zellen in keinem Verhältnis steht. In Fig. 12 habe ich die Zelle abgebildet und werde später auf dieselbe zurückkommen.

Die Fortsätze der Ganglienzellen sind stets centralwärts gerichtet, wo sie sich zwischen den übrigen Fasern verlieren. Nur in einem Fall fand ich zwei unipolare Ganglienzellen, deren Fortsätze der Peripherie zu gerichtet waren. Es stellt dies einen Übergang dar zu den Fällen, wo die Zelle peripher liegt, und einen Fortsatz aus dem Ganglion heraustreten läßt, wie ich es in einem Fall bei meiner *Styelopsis* gefunden habe. Van Beneden und Julin, l. c., fanden bei *Molgula ampulloides* etwas Ähnliches. Sie beobachteten bipolare Ganglienzellen, die den einen Fortsatz in die Fasersubstanz entsandten, den andern dagegen aus dem Ganglion heraustreten ließen, um damit die Neuraldrüse zu innervieren. In dem bei *Styelopsis* von mir beobachteten Fall lag die Zelle allerdings an der ventralen, also der Neuraldrüse gegenüberliegenden Seite. Auch war die Zelle unipolar. Der einzige vorhandene Fortsatz verließ das Ganglion, um sich dann gleich zu teilen. Leider ließen sich die Äste nicht weit genug verfolgen, um ihre Funktion feststellen zu können.

Einer eigentümlichen Erscheinung möchte ich an dieser Stelle Erwähnung tun, die bei den Fig. 13 und 14 auffällt. Ich fand manchmal einzelne Zellen (Fig. 13 und 14 *mm*) oder auch Zellgruppen (Fig. 14 *mm*), die durch ihre extrem periphere Lage eine plötzliche, warzenförmige Hervortreibung der Gehirnoberfläche bewirkten. Die Zellen zeichnen sich immer durch besondere Größe vor den übrigen Ganglienzellen aus.

Ich fand ja auch bei *Perophora* Erhebungen der Gehirnoberfläche, hervorgerufen durch einzelne besonders große Zellen. Die Erhebung ist hier jedoch mehr allmählich (vgl. Fig. 2) und daher nicht so in die Augen springend. Bei *Styelopsis* aber zeigt uns der Schnitt ganz plötzlich einen scharf abgesetzten Höcker, so daß man meinen könnte, die Zelle, oder die Zellen drängten mit Gewalt nach außen und müßten demnächst das Ganglion verlassen. Ich möchte diese Höcker mit »Mamelons« bezeichnen, analog den Vorsprüngen auf der Oberfläche der Neuraldrüse bei *Ciona intestinalis*, die Drüsenläppchen entsprechen und von Roule, l. c., gleichfalls »Mamelons« genannt werden.

Bevor ich auf die histologischen Details der Ganglienzellen eingehe, mögen einige Zahlen ein Bild von den Größenverhältnissen der Zellen bei *Styelopsis* geben: Im Interesse einer genauen Messung wählte ich eine Stelle (Fig. 11), wo die Ganglienzellen weniger dicht und nur zwei Lagen übereinander lagen. Dort fand ich durchschnittlich für die peripher gelegenen Zellen eine Größe von 4 $\mu$. Die Zellen der nächsten Schicht hatten, soweit sie nicht auch 4 $\mu$ maßen, eine Größe von 3,3 $\mu$, mithin ein minimaler, ohne Messung kaum erkennbarer Unterschied. Für die vereinzelt in der Fasersubstanz sich findenden Zellen ergab sich durchschnittlich die Größe von 2,5 $\mu$. Ein Vergleich dieser Zahlen mit den bei *Perophora* gegebenen ergibt, daß der Größenunterschied der äußeren Ganglienzellen von den inneren etwa der gleiche ist. Jedoch liegen bei *Styelopsis* die Durchschnittszahlen alle rund um 1 $\mu$ höher, als bei *Perophora*. *Styelopsis* zeigt dieselben Durchschnittsmaße, wie sie Seeliger, l. c., für *Botryllus* angibt, und wie auch ich sie bei dieser Spezies fand. Daneben fand ich jedoch bei *Botryllus* unter den Ganglienzellen solche von 6 $\mu$ (Fig. 15 $gz^1$ und $^2$), die aber nicht, wie gewöhnlich die größeren Zellen, an der Peripherie des Gehirns, sondern mehr central lagen. Es ist dies insofern interessant, als Seeliger für die größten Zellen bei *Botryllus* einen Durchmesser von 5 $\mu$ fand, mithin auch, was Größe und Lage der Ganglienzellen anbetrifft, bemerkenswerte Variationen ein und derselben Species auftreten. Mein Exemplar von *Botryllus* scheint allerdings in dieser Beziehung ganz aus der Art geschlagen zu sein, wenn ich mich so ausdrücken darf, inwiefern, werde ich bei Besprechung der Fasersubstanz zu erläutern haben.

Daß auch *Styelopsis* Zellen aufzuweisen hat, die weit über das Durchschnittsmaß hinausgehen, zeigen die Fig. 12 und 16. Die in Fig. 12 abgebildete, bereits erwähnte, multipolare Ganglienzelle hat einen größten Durchmesser von 20 $\mu$; die auffallende Zelle in Fig. 16 mißt bis zur Wurzel des langen Fortsatzes 10 $\mu$.

In histologischer Beziehung fiel mir bei den Ganglienzellen der *Styelopsis* der Reichtum des bläschenförmigen Kerns an Chromatinkörnern auf, so daß das achromatische Element fast ganz zurücktritt und man, im Gegensatz zu *Perophora*, ein Liningerüst nur selten beobachten kann. Bei diesem Reichtum an chromatischer Substanz ist es erklärlich, daß der Nucleolus sich nur selten deutlich abhebt, was eigentlich nur bei den Zellen der Fall ist, die sich durch besondere Größe auszeichnen.

Ein Vergleich der Größe des Kernes mit der der ganzen Zelle ergibt für *Styelopsis* dasselbe Verhältnis, wie wir es bereits bei *Perophora* fanden: die Zellen der äußeren Lage, für die wir eine Durchschnittsgröße von 4 $\mu$ fanden, haben einen Kern von 3,3 $\mu$; die Zellen der inneren Lage, von der Größe 3,3 $\mu$, haben einen Kern von 2,5 $\mu$. Die in der Fasersubstanz vereinzelt gelegenen Zellen von 2,5 $\mu$ haben einen Kern von 2 $\mu$. Dagegen hat die in Fig. 12 abgebildete große Zelle, bei einer Gesamtgröße von 20 $\mu$ einen Kern von 5 $\mu$, und die große Zelle in Fig. 16 einen 4 $\mu$ großen Kern, bei einer Gesamtgröße von 10 $\mu$. Man ersieht also aus den angegebenen Zahlen, daß auch im Gehirn der *Styelopsis grossularia* die Kerne der Zellen, wie diese selbst, von der Peripherie nach dem Centrum zu an Größe abnehmen. Ebenso haben, wie bei *Perophora*, die besonders großen Zellen einen relativ kleinen Kern aufzuweisen, Verhältnisse, wie ich sie ebenso noch bei *Botryllus* und *Virginea* fand und wie sie überhaupt bei allen Ascidien sich zu finden scheinen.

Der Kern ist meist nur spärlich von Protoplasma umgeben. Dasselbe ist fein granuliert, schwer färbbar und infolgedessen meist wenig deutlich begrenzt. Eine Ausnahme machen hier wiederum die besonders großen Zellen, deren Plasma gröber granuliert und, vielleicht infolgedessen, stets stärker gefärbt ist, so daß diese Zellen deutlich begrenzt sind. Die größeren Zellen haben auch verschiedentlich die schon bei *Perophora* erwähnten accessorischen Einschlüsse aufzuweisen (Fig. 12).

Besondere Erwähnung verdient die große Zelle in Fig. 16, da sie sich sowohl morphologisch, wie histologisch von den übrigen Zellen durchaus unterscheidet. Auffallend durch ihre gewaltige Größe, hat dieselbe einen Fortsatz aufzuweisen, der sich durch besondere Länge und Stärke auszeichnet. Dieser Fortsatz durchzieht, quer zur Längsrichtung des Ganglions verlaufend, fast die ganze Dicke desselben. Es erscheint mir dieser Verlauf besonders bemerkenswert. Denn, wo man auch immer bei den übrigen Zellen Fortsätze beobachtet, immer verlaufen dieselben, wenn auch centralwärts, so doch mehr oder weniger

schräg im Sinne der Hauptfaserrichtung im Ganglion, abgesehen davon, daß sie nicht annähernd die Länge haben, wie der Fortsatz dieser fraglichen Zelle.

In histologischer Beziehung zeigt uns die Zelle ein grob granuliertes Protoplasma, das sofort durch seine besonders intensive Färbung auffällt und die Zelle haarscharf begrenzt erscheinen läßt. Eine auffallende Struktur zeigt auch der bläschenförmige Kern. Während bei den übrigen Zellen die chromatische Substanz in einzelne Körnchen aufgelöst ist, die im ganzen Kern zerstreut liegen, sehen wir hier das Chromatin zu einem einzigen enormen Nucleolus vereinigt. Die Folge ist, daß dieser Kern durch besondere Helligkeit sofort auffällt.

Vergleicht man diese Zelle mit Zellen, wie ich sie zu mehreren in einem Ganglion der *Ascidia virginea* fand, von denen ich in Fig. 17 eine abgebildet habe, so läßt sich eine überraschende Ähnlichkeit nicht verkennen. Die Zellen bei *Ascidia virginea* zeichneten sich ebenso durch ihre enorme Größe und den eigentümlichen Verlauf der hier besonders kräftigen Fasern aus. Auch Protoplasma und Kern zeigten dieselben Eigentümlichkeiten, wie die bei *Styelopsis* beschriebene Zelle. Die Größenverhältnisse übertreffen natürlich bei den Zellen der *Ascidia virginea*, entsprechend dem größeren Gehirn dieser Species, bei weitem die der bei *Styelopsis* gefundenen Zelle.

Bei der *Styelopsis* sowohl, wie bei der *Ascidia virginea* fand ich an einer Stelle den Fortsatz einer der eben beschriebenen Zellen von einer Ganglienzelle überlagert, und habe ich die betreffende Stelle aus Fig. 17 bei stärkerer Vergrößerung in Fig. 18 wiedergegeben. Es erscheint mir dieser Umstand deshalb bemerkenswert, weil er gewisse Schlüsse auf die morphologische Beschaffenheit des Fortsatzes zuläßt: die Überlagerung des Fortsatzes durch die Zelle, im Verein mit dem Umstande, daß, bei 5 $\mu$ dicken Schnitten, der vorhergehende Schnitt noch nichts von der Faser an der betreffenden Stelle zeigt, erlaubt den Schluß, daß wir es mit einer etwa rundlichen Faser zu tun haben, die in der Gegend, der sie überlagernden Zelle eine Eindellung erfahren haben muß. Es liegt also keine septenähnliche, auf dem Querschnitt Spindelform zeigende Faser vor, was bei der Mächtigkeit der Faser, namentlich bei *Ascidia virginea*, auch wohl hätte möglich sein können.

Der Charakter dieser Riesenzellen ist derartig verschieden von dem Gros der Zellen, was einem besonders bei *Ascidia virginea* vor Augen tritt, daß wir es unmöglich mit ein und derselben Art Zellen zu tun haben können, daß wir mithin unmöglich in diesen Riesenzellen Ganglienzellen erblicken können. Aus der besonderen Mächtigkeit und Länge

der Fortsätze dieser Zellen, aus deren Verlauf senkrecht zur Hauptfaserrichtung, glauben ich schließen zu dürfen, daß diese Fasern nicht nervöser Natur sind, sondern lediglich als Stütze dienen. Diese Funktion scheinen sie mir gerade dadurch, daß sie das Ganglion in der angegebenen Weise quer durchziehen, in besonders günstigem Maße erfüllen zu können. Ich glaube füglich in den fraglichen Zellen Gliazellen erblicken zu müssen.

Wenden wir uns nunmehr der Betrachtung der Fasersubstanz zu, die die Hauptmasse des Gehirns ausmacht und das Centrum desselben ausfüllt: Die Fasersubstanz präsentiert sich uns auf einem Längsschnitt als ein dichtes Netzwerk sich kreuzender Nervenfasern. Auf dem Querschnitt erhielt ich bei den nach der Kodischen Methode behandelten Objekten Bilder, die einfach als granuliert zu bezeichnen ich mich nicht entschließen kann. Es hat mir den Anschein, als wenn auch der Querschnitt nur teilweise die Fasern als Punkte, also rein quer getroffen, zeigt, daß vielmehr ebensoviele Fasern, wenn auch nur auf winzige Strecken, im Längsschnitt getroffen sind, so daß wir etwa ein Bild erhalten, wie es Fig. 16 zeigt. Es ist natürlich nicht möglich, wie es nur die Photographie vermöchte, ein getreues Bild zu geben. Man muß sich darauf beschränken, den Charakter der Struktur wiederzugeben und dem glaube ich, in Fig. 16, nahe gekommen zu sein. Bei den andern Querschnitten habe ich schematisiert.

Das sich mir bietende Bild ließ mir den Ausdruck »Punktsubstanz« als für *Styelopsis grossularia* weniger angebracht erscheinen, da dieser eine falsche Vorstellung von dem Bau der Substanz erweckt. Ich habe deshalb mit Fleiß bei *Styelopsis* den Ausdruck »Punktsubstanz« vermieden und nur die ja auch gebräuchliche Bezeichnung »Nervenfasersubstanz« angewandt.

Der Faserverlauf im Gehirn der *Styelopsis* ist demnach ein äußerst wirrer. Selbst an den Wurzeln der großen vom Gehirn ausgehenden Nerven, an denen bei *Perophora* die Nervenfasern sich annähernd parallel anordneten, bleibt bei *Styelopsis* der Faserverlauf noch ein ziemlich regelloser.

Die zelligen Elemente in der Fasersubstanz bei *Styelopsis* sind, wie schon mehrfach hervorgehoben wurde, nur spärlich vertreten. Meist sind die kleinen Zellen allseitig abgerundet, ohne erkennbare Fortsätze.

Ein außergewöhnliches Verhalten in bezug auf zellige Elemente innerhalb der Punktsubstanz fand ich bei einem *Botryllus*-Exemplar, auf dessen Abnormität bereits oben hingewiesen wurde. Ich fand hier

(Fig. 15), mitten in der Punktsubstanz gelegen, drei Zellen, die bei weitem größer waren, als die Zellen der Peripherie. Von links nach rechts fand ich für diese Zellen einen größten Durchmesser von 1) 8 $\mu$ (Kern 3 $\mu$), 2) 10 $\mu$ (Kern 3 $\mu$), 3) 6,6 $\mu$ (Kern 3 $\mu$). Die beiden ersten Zellen sind bipolar, die dritte allseitig abgerundet, ohne Fortsätze. Die erste, am weitesten links gelegene Zelle fiel dadurch auf, daß die Wurzeln der beiden Fortsätze heller gefärbt erschienen, als die Partien um den Kern herum (s. Fig. 15). Es scheint sich hier durch Schrumpfung das Protoplasma von den Wurzeln der Fortsätze zurückgezogen und um den Kern zusammengeballt zu haben.

Das Vorkommen dieser großen Zellen innerhalb der Punktsubstanz ist um so auffallender, als bisher bei sämtlichen Ascidien immer nur die kleinsten Elemente in der Punktsubstanz gefunden wurden. Ich faßte daher die Möglichkeit einer Täuschung ins Auge, indem ich annahm, daß diese Zellen, tatsächlich an der Peripherie gelegen, nur durch eine Faltung des Gehirns als in die Punktsubstanz verlagert erscheinen möchten. Eine genaue Untersuchung des Schnittes zeigte mir jedoch, daß eine Unterbrechung der Punktsubstanz, die in dem gedachten Falle hätte statthaben müssen, nicht zu sehen war, so daß also die bezeichneten drei Zellen in Wahrheit mitten in der Punktsubstanz des Gehirns gelegen sind.

Hiermit hätten wir die beiden Hauptbestandteile, die an der Bildung des Ascidiengehirns teilnehmen, erledigt. Wenn jedoch Julin, l. c. 4, sagt: »qu'il n'existe pas de névrolgie ou de tissu conjonctif quelconque entrant dans la composition de cet organe. Les seuls éléments dont il est formé sont des éléments nerveux: cellules ganglionnaires et fibrilles nerveuses«, so werde ich im folgenden Gelegenheit haben, nachzuweisen, daß Julins Behauptungen in dieser Allgemeinheit ihrer Berechtigung entbehren, daß sie jedenfalls für *Styelopsis grossularia* nicht zutreffend sind.

In Fig. 19 erblickt man, mitten in der Fasersubstanz gelegen, zwei Gebilde (*m*), die an dieser Stelle auffällig erscheinen müssen. Unter Zuhilfenahme der vorhergehenden und nachfolgenden Schnitte konnte ich feststellen, daß diese beiden Stränge etwa in der Mitte der Dorsalseite des Ganglions in dasselbe eindringen, dieses schräg durchziehen, um am vorderen Ende des Gehirns an der rechten Seite oberflächlich zu enden. Das ganze Aussehen der Stränge und ihre intensive Färbung ließen sie mich von vornherein als Muskelstränge deuten. Da jedoch das Vorkommen solcher im Gehirn immerhin recht auffallend ist, suchte ich nach einem Beweis und fand ihn am vorderen Ende dieser Stränge, wo dieselben

im optischen Durchschnitt getroffen waren. Eine starke Vergrößerung ließ mich hier die einzelnen Muskelfibrillen erkennen (Fig. 20). Wie die Figur zeigt, sind die Muskelstränge von einer bindegewebigen Hülle umgeben, die sich in eine nach der Ventralseite des Ganglions gerichteten Scheide auszieht. Wenn somit die muskulöse Natur dieser Gebilde außer Frage steht, so fragt es sich, wie man sich ihr Auftreten im Ganglion erklären soll. Lagen diese Muskeln a priori an dieser Stelle und wurden bei der Entstehung des Gehirns von diesem umwachsen, oder sind sie erst nach vollendeter Entwicklung des Gehirns sekundär in dasselbe eingedrungen? Das Letztere erscheint mir schon aus physikalischen Gründen als recht unwahrscheinlich. Ich möchte vielmehr glauben, wie es auch SEELIGER, l. c., für die in großen Nervenstämmen auftretenden Muskeln annimmt, daß das Gehirn während seiner Ausbildung solche Gruppen von Mesenchymzellen, die zu Muskelfasern zu werden bestimmt sind, allseitig umwächst, ohne daß dadurch die histologische Weiterbildung beider Gewebsformen gestört wird.

Als weitere, außer den nervösen Elementen, im Ganglion der *Styelopsis grossularia* vorkommende Gebilde sind Bindegewebsfasern zu nennen, die ich bei den mit HEIDENHAINschem Eisenhämatoxylin behandelten Präparaten häufig beobachten konnte. Sie treten am häufigsten an den Enden des Ganglions auf, wo die Ganglienzellen spärlicher vertreten sind. Hier sieht man sie, namentlich von der Ventralseite des Gehirns aus, oft recht weit in das Ganglion hineinragen (Fig. 21). Von den Nervenfasern unterscheiden sie sich deutlich durch bedeutendere Dicke und intensivere Färbung, so daß eine Verwechslung mit diesen ausgeschlossen ist. Hierbei muß ich einer besonderen Art von Fasern Erwähnung tun, die mir bei denselben Präparaten auffielen. Ich beobachtete häufig im Gehirn mehr oder weniger lange, intensiv schwarz gefärbte Fasern, die durch ihren eigentümlichen geschlängelten Verlauf auffielen. In Fig. 22 und 23 habe ich eine derartige Faser wiedergegeben, die jedoch nicht, wie es die Figur zeigt, in einer Ebene verläuft, sondern nur bei hoher und tiefer Einstellung zu verfolgen ist. Während ich einerseits solche Fasern vollständig im Gehirn verlaufen sah, konnte ich anderseits an den Wurzeln der peripheren Nerven ebensolche Fasern von außen in die nervöse Substanz eindringen sehen, alle den eigentümlichen zickzackförmigen Verlauf zeigend. Es fragt sich nun, als was für Gebilde man diese Fasern ansprechen soll? Die Deutung als besonders starke Nervenfasern ist, meines Erachtens, wegen des eigentümlichen Verlaufs dieser Fasern, den man bei Nervenfasern nie beobachtet hat, nicht angängig. Lägen die Fasern nicht innerhalb der ner-

vösen Substanz, möchte ich sie wohl für elastische Fasern halten. Ich wage jedoch nicht, das Vorkommen elastischer Fasern im Ascidiengehirn anzunehmen, obwohl man dieselben Fasern auch vielfach in der Umgebung des Gehirns im Bindegewebe beobachten kann, wo deren Deutung als elastische Fasern wohl weniger auf Widerspruch stoßen würde. Dieses Auftreten der Fasern in der Umgebung des Gehirns zeigt uns jedoch, daß wir es ohne Frage mit Fasern bindegewebiger Natur zu tun haben, denn die Identität der im Gehirn beobachteten Fasern mit denen des umgebenden Bindegewebes ist bei der charakteristischen Eigenart derselben über jeden Zweifel erhaben. In manchen Fällen (Fig. 23) konnte ich auch innerhalb der nervösen Substanz diese Fasern in Verbindung mit einer typisch spindelförmigen Bindegewebszelle erblicken. Die Figur, die Wurzel der vorderen Dorsalnerven darstellend, zeigt uns ferner die Querschnitte von ebensolchen Bindegewebsfasern, die also senkrecht zu der eingezeichneten Faser den Nerven durchziehen. Ich möchte die Frage nach dem Spezialcharakter der fraglichen Fasern offen lassen und sie lediglich als besondere Art von Bindegewebsfasern bezeichnen.

Schließlich soll eine eigentümliche Erscheinung nicht unerwähnt bleiben, die ich öfter beobachten konnte. Ich fand nämlich bei Präparaten, die eine tadellose Konservierung verrieten, innerhalb der Fasersubstanz ovale bis runde Vacuolen von 8—12 $\mu$ größtem Durchmesser (Fig. 24). Der Rand der Vacuolen zeigte sich stets scharf konturiert. Zuweilen war innerhalb der Vacuole eine Zelle zu sehen, die amöboiden Charakter zu haben schien (Fig. 24). Es liegt natürlich nahe, die Bildung der Vacuolen als Schrumpfungserscheinung aufzufassen, die in denselben beobachteten Zellen als Protoplasma anzusehen, das sich von der Zellwand zurückgezogen hat. Was jedoch diese Deutung nicht so ohne weiteres zuläßt, ist die scharf konturierte Wandung der Vacuole. Selbst wenn man diese Wandung als zurückgebliebene Zellwand ansehen will, hätte ich, abgesehen davon, daß die Zellwand nicht die hier zu beobachtende Dicke haben kann, bei einer Schrumpfung die Konturen der Vacuolen weniger glatt zu sehen erwartet. Es mag aus diesen Gründen bei der Erwähnung dieser Vacuolen sein Bewenden haben, ohne daß noch weitere Vermutungen daran angeknüpft werden sollen.

## II. Ganglienzellstrang.

Der Ganglienzellstrang (cordon ganglionnaire viscéral ou dorsal VAN BENEDENS und JULINS, l. c.) stellt ein von vornherein medianes, unpaar angelegtes Organ dar und ist auf das bereits in den allerersten

Embryonalstadien vor dem definitiven Gehirn angelegte Rückenmarksrohr, das sich in den Larvenschwanz fortsetzt, zurückzuführen. Der eigentliche Ganglienzellstrang bildet sich jedoch nur aus dem hinteren Teil dieses primären Nervenrohrs, während aus dem vorderen Teil die Flimmergrube, der Flimmergrubenkanal und weiterhin auch das definitive Ganglion und die Neuraldrüse hervorgehen. Es bildet also der Ganglienzellstrang ursprünglich die direkte Fortsetzung des die Flimmergrube mit der Neuraldrüse verbindenden Kanals, ein Verhalten, wie es auch *Styelopsis grossularia* noch zeigt. Bestimmte Grenzen lassen sich jedoch für Flimmergrubenkanal und Ganglienzellstrang nicht festsetzen, weshalb ersterer ebenfalls in diesem Kapitel erledigt werden soll.

Das Verhältnis des Ganglienzellstrangs zum Flimmergrubenkanal, als Fortsetzung des letzteren, läßt sich bei *Styelopsis* auf einer Querschnittserie leicht feststellen, wie ja Riedlinger, l. c., auch gezeigt hat. Julin, der den Ganglienzellstrang in seiner Arbeit über *Styelopsis grossularia* unter dem Namen »cordon cellulaire« beschreibt, findet dasselbe Verhalten, fügt aber hinzu: »Je me hâte d'ajouter cependant, qu'il est très difficile, chez notre espèce, en raison de la gracilité de ce cordon, d'affirmer, qu'il en est effectivement ainsi, surtout, si je m'en réfère à ce qui existe chez la Molgule, ou cet organe est beaucoup plus développé, et, par consequent, plus facile à suivre sur des coupes en série. Pour le moment je laisserai donc couverte cette question.«

Ich muß gestehen, daß nach meinen Präparaten, mochten sie gefärbt sein, wie sie wollten, von einer Zartheit (gracilité) des Zellstrangs bei *Styelopsis* nicht die Rede sein kann, vielmehr stimme ich Riedlinger vollkommen bei, der das Organ ebenfalls als einen stets deutlich nachweisbaren, durch besondere intensive Färbung auffallenden Strang hinstellt.

Der Verlauf des Stranges läßt sich auf Querschnittserien gut verfolgen. Man sieht, wie der aus der Flimmergrube hervorgehende Kanal in der medianen Dorsallinie des Ganglions weiter nach hinten verläuft, wie er dann, ziemlich am hinteren Ende des Gehirns, an der rechten Seite desselben herabläuft, um seitlich von ihm blind zu endigen. Flimmergrubenkanal und Zellstrang liegen, ohne bindegewebige Zwischenschicht, dem Ganglion dicht auf. Das Lumen des Kanals ist auf dem Querschnitt bald rund, bald schlitzförmig und nimmt gegen das hintere Ende des Ganglions allmählich ab, um schließlich ganz zu schwinden, so daß wir für eine kurze Strecke einen soliden Zellstrang erblicken.

In dem Lumen des Kanals sind, namentlich in der Nähe der Neuraldrüse, zuweilen Zellen zu beobachten. Roule, l. c., will solche selbst

noch in der Flimmergrube gefunden haben, was SEELIGER, l. c., jedoch bei seinen Ascidien niemals beobachtet hat und auch mir bei der *Styelopsis* nicht aufgefallen ist. Diese im Kanallumen sich findenden Zellen entstammen zum größten Teil der epithelialen Wandung der Neuraldrüse und werden in das Lumen des Flimmergrubenkanals vorgeschoben. Wenn ich als Ursprungsort der Zellen nur teilweise die Neuraldrüse annehme, so geschieht dies auf Grund von Beobachtungen, die ich am Flimmergrubenkanal von *Botryllus* zu machen Gelegenheit hatte.

Ich habe in Fig. 25 zwei Partien des Flimmergrubenkanals von *Botryllus* wiedergegeben, von denen Teil *a* der Nähe der Flimmergrube entnommen ist, während *b* mehr dem hinteren Abschnitt des Kanals entstammt. In dem der Flimmergrube nahegelegenen Teil des Kanals erblicken wir ein typisch einschichtiges Epithel und das Kanallumen völlig frei von Zellen (die in der Fig. *a* im Kanallumen schwach sichtbaren Zellen stellen die in der Fläche getroffenen Zellen der in der Tiefe gelegenen Wand des Kanals dar). Je weiter man nach hinten kommt, je unregelmäßiger wird das Epithel des Kanals. In Fig. 25 *b* ist der einschichtige Charakter desselben nur schwer zu erkennen. Das Lumen des Kanals ist hier mit Zellen angefüllt. An diesen Stellen kann man nun bisweilen beobachten, wie einzelne Zellen aus dem Epithelverbande sich loslösen, um in das Kanallumen zu wandern. In Fig. 25 *b* ist über dem Pfropf aus Bindegewebszellen eine Zelle zu beobachten, die eben im Begriff ist, sich aus dem Epithelverband herauszuzwängen und schon zur Hälfte in das Kanallumen hineinragt. Auch im vorderen Teil des Flimmergrubenkanals konnte ich etwas derartiges beobachten und habe in Fig. 26 die Stelle bei starker Vergrößerung wiedergegeben. Hier sehen wir ebenfalls eine Zelle, die nur noch mit ihrer Spitze dem epithelialen Verbande angehört und im nächsten Augenblick wohl in das Kanallumen gefallen wäre. An dieser Zelle (*tz*) konnte ich ferner die Anordnung der Chromosome zu einer Äquatorialplatte beobachten, so daß also anzunehmen ist, daß diese Zelle sich bald nach Verlassen des Epithels geteilt haben würde.

Aus diesen Beobachtungen ist zu entnehmen, daß die Zellen oder Zellhaufen, die man bisweilen im Lumen des Flimmergrubenkanals antrifft, nicht lediglich aus der Neuraldrüse stammen, sondern auch zum Teil die eigne Wand des Kanals als Ursprungsort haben. Ersetzt scheinen diese Zellen hier zu werden durch das Einwandern von Bindegewebszellen aus dem Mesenchym in die Wand des Kanals. Ich glaube wenigstens das Eindringen des schon oben erwähnten Zellpfropfes aus Bindegewebszellen in die Wand des Kanals (Fig. 25) dahingehend er-

klären zu müssen. Im übrigen ist das Kanallumen sehr variabel. Wie Längsschnitte zeigten, ist der Verlauf des Kanals nicht immer ein regelmäßig gerader, sondern hat zuweilen geringe Ausbuchtungen aufzuweisen.

Eine interessante Deformation an einer Stelle des Kanals fiel mir bei *Styelopsis* auf. Hier war in der Gegend, wo der Kanal die Biegung nach rechts macht, eine quer zur Längsrichtung des Kanals verlaufende Eindellung der Kanalwand zu beobachten, in welcher ein straff gespannter Muskel lag. Der Muskel, der sich im Leben dem Kanal anschmiegte, hatte offenbar beim Tode des Tieres durch starke Contraction die sich ihm als Hindernis in den Weg stellende Kanalwand eingedellt, woraus sich das oben geschilderte Bild ergab.

Weder bei Julin, noch bei Riedlinger finde ich merkwürdigerweise ein Organ angegeben, welches mir bei den meisten meiner *Styelopsis*-Präparate auffiel, nämlich einen accessorischen Flimmergrubenkanal. Ganz konstant scheint derselbe jedoch nicht aufzutreten, da eines meiner Objekte denselben vermissen ließ. Es muß also auch *Styelopsis grossularia* zu jenen Ascidien gerechnet werden, bei denen eine mehr oder weniger umfangreiche Komplikation des Kanalsystems eintritt, wie bei *Phalusia mammillata* (Ussow, Julin, Herdmann), *Ascidia Marioni* (*Roule*) und *Ascidia atra* (Metcalf). Überall findet sich bei diesen Formen ein langer median verlaufender Hauptkanal, der die Drüse mit der Hauptflimmergrube in Verbindung setzt. Daran setzen sich die accessorischen Kanälchen an, die meist mit einer accessorischen Flimmergrube abschließen. Andre endigen blind mit kolbenförmiger Erweiterung, was Seeliger, l. c., als jugendliche Anlage noch nicht fertig gebildeter Flimmergruben auffaßt.

Metcalf[10] beschreibt für *Ascidia atra* 116 accessorische Flimmergrubenkanäle. Von dem Hauptkanal gehen nach Metcalf Sekundär-Kanälchen aus, die wieder bis zu fünf Arme abgeben, so daß im ganzen 116 solcher Kanäle vorhanden sind, von denen ein jeder mit einer kleinen Flimmergrube sich in den Peribranchialraum öffnet.

Bei *Styelopsis* liegen die Verhältnisse wesentlich einfacher. Ich fand stets nur einen accessorischen Kanal, der an Mächtigkeit dem Hauptkanal gleichkommt und ebenso, wie dieser, sich durch besonders intensive Färbung auszeichnet, so daß auch sein Verlauf leicht zu verfolgen

---

[10] Maynard M. Metcalf, Notes on the morphology of the Tunicata. Zool. Jahrbücher, Abteilung für Anatomie und Ontogenie der Tiere. Bd. XIII. Heft 4. 1900.

ist. Dieser accessorische Kanal zweigt vom Hauptkanal an der rechten Seite des Ganglions am hinteren Ende, zuweilen erst an der Bifurkationsstelle der beiden hinteren Nerven ab. In Fig. 27, wo die Abzweigung noch vor Abgang der hinteren Nerven erfolgt, ist diese Stelle wiedergegeben. Aus dem schmalen, schlitzförmigen Teil (*fk*$^1$) geht der accessorische Flimmergrubenkanal hervor. Von da wendet er sich auf die Ventralseite des Ganglions mehr oder weniger weit nach vorn, um etwa in der Mitte des Ganglions blind zu endigen. (Die in Fig. 16 sichtbare Öffnung ist auf eine künstliche Zerreißung des Epithels zurückzuführen.) Fig. 11 und 16 zeigt uns den accessorischen Kanal auf der Ventralseite des Ganglions verlaufend, während der Hauptkanal (*fk*) auf der entgegengesetzten Seite zu sehen ist (Fig. 11).

Das Lumen dieses accessorischen Kanals ist sehr variabel. Während es an manchen Stellen rund ist, sieht man es an andern Stellen schlitzförmig, hervorgerufen durch eine dorsiventrale Abflachung. Im Gegensatz zum Hauptkanal fand ich das Lumen des accessorischen Kanals stets frei von zelligen Elementen.

Wie der Hauptkanal liegt auch der accessorische Kanal dem Ganglion dicht an, ohne bindegewebige Zwischenschicht. Zuweilen ist er streckenweise gleichsam in das Ganglion eingebettet, so daß die Oberfläche des Kanals und die des Ganglions auf einer Höhe liegen und das Kiemendarmepithel über beide glatt hinwegzieht. Eine besonders innige Verbindung des accessorischen Flimmergrubenkanals mit dem Ganglion zeigt uns Fig. 16, wo die als Gliazelle bezeichnete große Zelle in die Wand des Kanals hineinragt und das Lumen desselben begrenzen hilft.

In histologischer Beziehung zeigt die Wand des accessorischen Kanals keine Besonderheiten. Sie besteht, wie die des Hauptkanals, aus einem durchaus einschichtigen Epithel, das bei beiden Kanälen die Eigentümlichkeit hat, sich besonders intensiv zu färben.

### III. Die peripheren Nerven.

Die peripheren Nerven entstehen erst in der Postembryonalentwicklung vom definitiven Ganglion aus. Es entspringen aus dem Gehirn bei *Styelopsis* sowohl am vorderen, wie am hinteren Ende, je ein Paar Nerven, die vorderen und hinteren Dorsalnerven. Die vorderen, auch Buccalnerven genannt, von denen der rechte dicht an der Flimmergrube vorbeizieht, verzweigen sich in der Wand des Mundsiphos, während die hinteren, oder Cloacalnerven, zum Cloacalsipho verlaufen. Julin, l. c. 7, gibt außer diesen beiden Nervenpaaren noch einen unpaaren fünften Nervenstamm (cordon nerveux viscéral) an, der einen höchst

komplicierten Verlauf nehmen soll: Von der Mitte der Ventralseite des Gehirns entspringend, soll derselbe zunächst in das vordere Dorsalfaltenseptum (septum médio-dorsal antérieur) eindringen, von dort sich zum Kiemendarm wenden und an der Dorsalfalte entlang laufen bis zur Höhe des Afters. Dort angekommen, soll sich der Nerv in einen oberflächlichen oder Darmnerven und einen tiefen oder Branchialnerven teilen. Im größeren Teil seines Verlaufs soll dieser Nerv in unmittelbarer Verbindung mit dem Ganglienzellstrang stehen und von einem Längsmuskelbündel begleitet sein. Ich habe einen derartig verlaufenden unpaaren Nervenstamm nicht beobachten können, und auch Riedlinger, l. c., hat vergeblich nach demselben gesucht. Letzterer weist sehr richtig darauf hin, daß bei der unmittelbaren Verbindung, die der Nervenstamm mit dem Ganglienzellstrang eingehen soll, man hätte erwarten können, daß dieser viscerale Nerv einem um so mehr aufgefallen wäre, als der Ganglienzellstrang bei *Styelopsis*, wie auch ich bestätigen konnte, stets deutlich nachzuweisen ist.

Ein Paar andrer ventraler Nerven habe ich jedoch gefunden, die ich in Fig. 19 wiedergegeben habe. Sie entspringen beide an der Ventralfläche des Gehirns und lassen sich nur bis zum Kiemendarmepithel verfolgen, sind also nicht sehr lang. Während der weiter vorn gelegene einen ziemlich ansehnlichen Strang darstellt, ist der hintere sehr klein und setzt sich nur aus wenigen Fasern zusammen. Ob und in welcher Weise sie in engere Beziehung zum Kiemendarmepithel treten, werde ich im nächsten Kapitel zu besprechen haben.

In histologischer Beziehung zeichnen sich die peripheren Nerven bei *Styelopsis* durch äußerst wirren Faserverlauf aus. Von einem annähernd parallelen Verlauf der Fasern, wie bei *Perophora*, oder wie besonders schön bei *Ascidia virginea* zu sehen ist, bei der die Fasern der peripheren Nerven durchaus parallel verlaufende Wellenlinien darstellen, ist bei *Styelopsis* nichts zu beobachten. Erst in ziemlicher Entfernung vom Ganglion beginnt der Faserverlauf etwas regelmäßiger zu werden. Bei diesem unregelmäßigen Verlauf der Fasern ist es zu verstehen, daß bei *Styelopsis* der Querschnitt eines Nerven sich nicht wesentlich von einem Längsschnitt unterscheidet. Auch der Querschnitt ergibt ein netzförmiges Bild von sich kreuzenden Nervenfasern (Fig. 28; der obere Nerv, der in Fig. 29 bei starker Vergrößerung zu sehen ist, ist etwas schräg getroffen). In den Maschen liegen, namentlich in der Nähe der Wurzeln der Nervenstämme, kleine Ganglienzellen, die, je weiter sich der Nerv vom Gehirn entfernt, immer spärlicher werden. Sowohl in den hinteren, wie in den vorderen Dorsalnerven von *Styelopsis*

sind Muskeln zu beobachten, die mehr oder weniger vollständig von den nervösen Fasern eingeschlossen und gegen letztere durch eine bindegewebige Hülle (Fig. 30 *bh*) abgegrenzt sind. SEELIGER, l. c., fand dieselbe Erscheinung bereits an den großen hinteren Nervenstämmen mehrerer großer Monascidien, wie *Ciona*, *Cynthia*, *Phallusia* usw., und erklärt, wie bereits angedeutet, die Erscheinung dahin, daß die erst ziemlich spät sich endgültig differenzierenden Nervenstämme solche Gruppen von Mesenchymzellen, aus denen Muskelfasern werden sollen, umwachsen, ohne daß dadurch die histologische Weiterbildung beider Gewebsformen gestört wird. SEELIGER knüpft hieran die Bemerkung, die Contraction eines allseitig vom Nervengewebe umschlossenen Muskels könne dem Tiere kaum von Nutzen sein, und hält er es daher auch nicht für unwahrscheinlich, daß vielleicht die meisten dieser »Nervenmuskeln«, wie er sie nennt, mit ihren äußersten Enden aus dem Nerven wieder heraustreten, um sich entweder andern Muskelzügen einzuordnen oder bestimmten Organen oder Geweben zu inserieren. SEELIGER hat jedoch bei seinen großen Monascidien ein derartiges Verhalten nicht beobachtet. Bei der *Styelopsis* konnte ich häufiger Muskeln beobachten, die mit einem Ende mehr oder weniger weit aus dem Nerven herausragten (Fig. 30, 31 *nm*). Meist waren bei *Styelopsis* die Nervenmuskeln ziemlich peripher gelegen, doch zeigen die Bilder auch solche Muskeln, die allseitig von nervösen Fasern umschlossen sind. Nach ROULES Angaben, l. c., über motorische Nervenendigungen an Muskeln würde eine derartige vollkommene Versenkung von Muskeln in die nervöse Substanz überall da vorkommen, wo Nerven an den Muskeln endigen, jedoch weist SEELIGER, l. c., darauf hin, daß diese Auffassung zweifellos auf einer falschen Deutung des die Muskeln umgebenden Bindegewebes als Nervensubstanz beruht.

Neben Muskeln konnte ich, an fremden Gebilden im Nerven, auch jene eigentümlich geschlängelten, intensiv gefärbten Bindegewebsfasern konstatieren, die wir bereits innerhalb der Fasersubstanz des Gehirns fanden. Im Nerven sah ich die Fasern teils in der Längsrichtung, teils aber auch quer zur Faserrichtung verlaufen (Fig. 23 *bf*).

Schließlich sei noch von den peripheren Nerven gesagt, daß sie in ihrem obersten Abschnitt immer noch von einer bindegewebigen Hülle umgeben sind, und möchte ich nunmehr zum Schlußkapitel meiner Arbeit übergehen, ein Kapitel, das wohl schon stets als Schmerzenskind bei allen Ascidienforschungen betrachtet wurde, zum Kapitel über

## IV. Nervenendigungen.

Zunächst wandte ich meine Aufmerksamkeit der Innervierung der Flimmergrube zu. Wenn METCALF, l. c., für *Boltenia Bolteni* einen mächtigen, dem Gehirn entspringenden Nerven beschreibt, der sich in zwei Äste teilt, die den hinteren Teil der Flimmergrube umhüllen, und glaubt, in diesem Verhalten eine Innervierung der Flimmergrube erblicken zu dürfen, so könnte ich als Analogon das Verhalten des rechten vorderen Dorsalnerven bei *Styelopsis* anführen, der sich in der Höhe der Flimmergrube dieser dicht anschmiegt. Meines Erachtens aber kann erst dann von einer Innervierung der Flimmergrube gesprochen werden, wenn man Nervenfasern von dem Nerven in das Epithel der Flimmergrube eindringen sieht. Einen derartigen Zusammenhang hat aber weder METCALF bei *Boltenia* nachgewiesen, noch ist es mir gelungen, denselben bei *Styelopsis* zu beobachten. JULIN, l. c. 4, hält auf Grund seiner zahlreichen Untersuchungen, bei denen er niemals eine Nervenfaser an die Flimmergrube herantreten sah, eine Innervierung derselben für ausgeschlossen (jamais je n'ai vu la moindre fibrille nerveuse se rendant à cet organe). Wenn JULIN jedoch weiter bemerkt und darauf besonders großen Wert legt, daß das Epithel der Flimmergrube aus einer einzigen Art Zellen bestehe, denen die charakteristischen Merkmale von Geruchszellen fehlten, mithin auch das Herantreten von Nervenfasern gar nicht zu erwarten sei, so dürfte dies Argument doch wohl wenig stichhaltig sein, da selbst beim Fehlen von Sinneszellen doch freie Nervenendigungen im Epithel der Flimmergrube vorhanden sein könnten.

Eine Innervierung in diesem Sinne konnte ich beim Cloakenepithel der *Styelopsis* feststellen. Um zunächst über die Gegend der Innervationsstelle zu orientieren, habe ich in Fig. 28 ein Übersichtsbild gegeben, wo wir die beiden hinteren Dorsalnerven quer getroffen sehen. In Fig. 29 ist die Innervationsstelle bei starker Vergrößerung zu sehen. Die deutlich bis weit in den Nervenstamm zu verfolgende Faser teilt sich dicht vor dem Cloakenepithel in zwei feine Äste, die beide in das Epithel eindringen. Der an dem Blutsinus gelegene Ast liegt etwas tiefer als der andre, und ist daher erst bei tiefer Einstellung deutlich zu sehen. Leider ist das stark mit drüsigen Elementen durchsetzte Cloakenepithel schräg getroffen, so daß es mehrschichtig erscheint. Infolgedessen wurde auch das weitere Verhalten der Nervenfasern innerhalb des Epithels unklar. An der hochgelegenen Faser glaubte ich am Ende eine leichte Anschwellung zu beobachten, jedoch möchte ich nicht

mit Bestimmtheit behaupten, daß dies eine Nervenendigung bedeute. Es dürfte auch wohl ohnedem schon recht bemerkenswert sein, daß unzweifelhaft feine Nervenfasern vom Hauptstamme zur Innervierung des Cloakenepithels abgegeben werden.

Auf ähnliche Art und Weise fand ich das Kiemendarmepithel innerviert. Der größere der beiden in Fig. 19 dargestellten Nervenstämme an der Ventralseite des Ganglions (*vn*) gibt, am Kiemendarmepithel angekommen, einen Teil seiner Fasern an das Epithel ab, die sich deutlich in dasselbe hinein verfolgen lassen. Die übrigen Fasern verlaufen in dem zwischen der Wand des Blutsinus und dem Epithel gelegenen Mesenchym. Hier war nichts wahrzunehmen, was irgendwie an Nervenendigungen hätte erinnern können.

Ganz unzweifelhaft ist mir der Nachweis von motorischen Nervenendigungen an Muskeln gelungen. Roule, l. c., beschreibt als Endigungen motorischer Nerven das Eindringen senkrecht zur Längsrichtung der Muskelbündel stehender Nervenäste zwischen die Muskelfibrillen, die die letzteren fast auf ihrer ganzen Länge einhüllen sollen (et l'on peu presque dire, que dans tous les faisceaux musculaires les fibres sont comme plongées au sein d'une gangue nerveuse). Es weist aber bereits Seeliger, l. c., darauf hin, daß eine derartige vollkommene Versenkung der Muskelfasern in die nervöse Substanz hier nicht besteht und daß, wie schon oben erwähnt wurde, Roule das die Muskeln umgebende Bindegewebe und die Nervensubstanz nicht hat scharf auseinander halten können. Wo aber, wie bei den großen Hauptstämmen, Muskelstränge tatsächlich vollkommen in die nervöse Substanz eingebettet erscheinen, ist dieses Verhalten, wie auch Seeliger meint, durchaus nicht mit der peripheren Endigung motorischer Nerven zu identifizieren. Um von einer motorischen Nervenendigung sprechen zu können, muß eine Nervenfaser in besondere Beziehung zum Muskel treten. Wo dies nicht der Fall ist, wie in Fig. 32, in der die Fasern im Gegenteil den Muskelsträngen ausweichen, kann die einfache Umhüllung durch Nervenfasern nicht als Innervierung des Muskels angesehen werden.

Ich konnte nun bei meinen nach der Kodischen Methode behandelten *Styelopsis*-Präparaten häufig beobachten, wie bei den mehr oder weniger im Nervenstamme eingebetteten Muskeln unter dem Gewirr von Nervenfasern eine gewöhnlich etwas intensiver gefärbte Faser direkt an einen Muskelstrang herantrat, um hier mit einer deutlichen, dunkel gefärbten Anschwellung zu endigen. Es ist wohl kein Zweifel, daß die Anschwellung einen nervösen Endapparat darstellt. In Fig. 30 z. B. sehen wir an das untere Ende des vollständig im Nerven eingebetteten

langen Muskels eine Nervenfaser herantreten, die sich mit einer knopfförmigen Anschwellung (*kne*) an den Muskel ansetzt. In Fig. 33 tritt an den kleinen, peripher gelegenen Muskel ebenfalls eine Faser heran, jedoch hat der Endapparat (*ne*) hier ein andres Aussehen. Er ist hier mehr petschaftförmig, ein Bild, das wir in Fig. 34 auch im Querschnitt sehen, während uns Fig. 33 die Seitenansicht darstellt. In Fig. 34, in der der linke Muskel etwas schräg, der rechte dagegen genau quer getroffen ist, ließ sich unterhalb des Endapparates außerdem eine Nodosität (*nd*) in der Nervenfaser beobachten.

Während bisher die Innervierung an sog. Nervenmuskeln stattfand, sehen wir in Fig. 31 einen vollständig außerhalb des Nervenstammes gelegenen Muskel auf dieselbe Art und Weise innerviert. Eine ziemlich starke Nervenfaser, die sich weit in den Nerven hinein verfolgen läßt, verläßt diesen, um sich mit einer Endplatte (*pne*) an den seitwärts gelegenen Muskel anzusetzen. Dieselben plattenförmigen Endapparate sehen wir in den Fig. 35 (*pne*) und 30 (*pne*) von der Fläche. Man sieht hier, auf dem Muskel gelegen und sich von diesem durch dunklere Färbung deutlich abhebend, einen Endapparat und, von diesem ausgehend, die Nervenfaser.

Bei der seitlichen Ansicht, Fig. 31, 33, 34, dieser motorischen Nervenendigungen sieht man gewöhnlich zwischen dem Endapparat und der Muskelsubstanz einen, wenn auch haarfeinen, helleren Streifen. Es scheint mir dies das Sarcolemma vorzustellen, dem der Endapparat aufliegt. Wegen seiner Feinheit ist dieses gewöhnlich nur zwischen den dunkel gefärbten Endapparaten und der Muskelsubstanz durch den Farbenkontrast zu konstatieren. An dem seitwärts vom Nerven gelegenen Muskel in Fig. 31 war es jedoch auch über den Endapparat hinaus eine Strecke weit zu verfolgen.

Wir fanden also, um noch einmal kurz zu rekapitulieren, drei Arten von motorischen Endapparaten: knopfförmige, petschaftförmige und plattenförmige.

Beim Verfolgen der Nervenfasern auf meinen Präparaten stieß ich öfter auf Bilder, die mich an Roules Mitteilungen, l. c., über die Innervierung von Bindegewebszellen erinnerten. Ich sah auch zuweilen einzelne Nervenfasern an Bindegewebszellen herantreten, konnte jedoch weder einen Endapparat an der Zelle beobachten, noch ließ sich die Faser in die Zelle hinein verfolgen, so daß ich annehmen muß, daß die Faser der Zelle hier ausbiegt und daher auf dem Schnitt nicht weiter zu verfolgen ist. Auch von einer pinselförmigen Ausbreitung des endigenden Nervenästchens, wie Roule es beschreibt, konnte ich nichts

beobachten, fand jedoch manchmal Bilder, die mir eine derartige Verästelung hätten vortäuschen können, in dem von der Zelle ausgehende Bindegewebsfasern sich an die Nervenfaser ansetzten. Mir erscheint im übrigen a priori die Innervierung einer Bindegewebszelle als recht unwahrscheinlich, da meines Erachtens der Zweck einer solchen nicht recht einzusehen wäre.

Zum Schluß meiner Ausführungen möchte ich nicht unerwähnt lassen, daß ich mich auch intensiv mit dem Aufsuchen von Sinneszellen an den beiden Siphonen beschäftigte, deren Vorhandensein wohl nicht zu bezweifeln ist. Leider war auch mein Suchen vergeblich. Ich fand in einem Fall drei lange Fasern, die, aus dem Ectoderm kommend, fast den ganzen Cellulosemantel durchsetzten, und die ich ihrer Länge wegen glaubte als Nervenfasern ansprechen zu müssen. Es ließ sich aber weder am oberen Ende derselben eine Nervenendigung, noch im Ectoderm der Zusammenhang mit einer als Sinneszelle zu deutenden Zelle feststellen.

Es dürfte einer späteren Untersuchung mit einer Modifikation der Golgischen Methode, die deren erfolgreiche Anwendung bei *Styelopsis* ermöglicht, oder mit Anwendung der jetzt üblichen bei großen Monascidien, vorbehalten sein, auch in diesem Punkte endlich Klarheit zu schaffen.

Rostock, im Februar 1907.

---

## Erklärung der Abbildungen.

Buchstabenerklärung:

*bf*, Bindegewebsfaser;
*bh*, Bindegewebshülle;
*blz*, Blutzelle;
*bz*, Bindegewebszelle;
*cm*, Cellulosemantel;
*dg*, Ausführungsgang der Neuraldrüse;
*dr*, Neuraldrüse;
*ect*, Ectoderm;
*fk*, Flimmergrubenkanal;
$fk_1$, accessorischer Flimmergrubenkanal;
*fs*, Fasersubstanz;
*g*, Ganglion;
*glz*, Gliazelle;
*gz* ($gz_1$, $gz_2$), Ganglienzelle;
*hdn*, hinterer Dorsalnerv;
*kde*, Kiemendarmepithel;
*kle*, Cloakenepithel;
*kne*, knopfförmige Nervenendigung;
*m*, Muskel;
*mbr*, Membran;
*mm*, Mamelon;
*mz*, Mesenchymzelle;
*M*, Mesenchym;
*n*, Nerv;
*nd*, Nodosität;
*ne*, Nervenendigung;
*nf*, Nervenfaser;
*nm*, Nervenmuskel;

*pne*, plattenförmige Nervenendigung;
*pz*, Pigmentzelle;
*rgz*, rudimentäre Ganglienzelle;
*rz*, Riesenzelle;
*s*, Blutsinus;
*tz*, in Teilung begriffene Zelle;
*vdn*, vorderer Dorsalnerv;
*vn*, Ventralnerv;
*z*, Zelle;
*zv*, Zellen-Vacuole;
*zx*, Zooxanthelle.

## Tafel XIV und XV.

Figuren 1—10 beziehen sich auf *Perophora Listeri*.

Fig. 1. Querschnitt durch das Gehirn, den Flimmergrubenkanal und die Neuraldrüse. Seibert, 1/18 Öl-Imm. Oc. 0. Hämatox. und Orange G.

Fig. 2. Längsschnitt durch das Gehirn. Seibert, 1/18 Öl-Imm. Oc. 2. Hämatox. und Orange G. — Fig. 2*a* Stück der Dorsalseite. An der Peripherie zwei Riesenzellen. Die Membran hat sich in ihrer Umgebung abgehoben. — Fig. 2 *b* Stück der Ventralseite. An der Peripherie ebenfalls Riesenzellen.

Fig. 3. Längsschnitt durch das hintere Ende des Ganglions mit dem austretenden Nerven. Seibert, 1/18 Öl-Imm. Oc. 0. Hämatox. und Orange G.

Fig. 4. Querschnitt durch das Gehirn. Seibert, 1/18 Öl-Imm., Oc. 2. Hämatox. und Orange G. Dorsalwand mit peripher gelegenen Riesenzellen. Zwischen diese eingeklemmt und um dieselben herum die kleinen Zellen.

Fig. 5. Längsschnitt durch das vordere Ende des Ganglions mit dem austretenden Nerven. Seibert, 1/18 Öl-Imm. Oc. 0. Alaunkarmin. An der Wurzel des Nerven eine rudimentäre Ganglienzelle.

Fig. 6. Längsschnitt durch das Rumpfganglion. Zeiss. Apocr. Öl-Imm. Oc. 6. Hämatox. und Orange G.

Fig. 7, 8 und 9. Einzelne Ganglienzellen aus dem Rumpfganglion. Seibert, 1/18 Öl-Imm. Oc. 3. Hämatox. und Orange G.

Fig. 10. Riesenzelle aus dem definitiven Ganglion. Zeiss Apocr. Öl-Imm. Oc. 18. Kern und Plasma zeigen Wabenstruktur. Um den Kern ein dunkler Hof.

Figuren 11—35 beziehen sich, wo nicht anders angegeben, auf *Styelopsis grossularia*.

Fig. 11. Querschnitt durch das Ganglion. Seibert, Wasser-Imm. Oc. 0. Hämatox. und Orange G. Auf der Dorsalseite der Hauptflimmergrubenkanal. Auf der der Ventralseite ein accessorischer Flimmergrubenkanal.

Fig. 12. Eine besonders große multipolare Ganglienzelle aus dem Gehirn mit accessorischen Einschlüssen. Seibert, 1/18 Öl-Imm. Oc. 0.

Fig. 13. Längsschnitt. Stück der Ventralwand des Gehirns. Zeiss, 1/18 Öl-Imm. Oc. 2. Goldimprägnation nach Apathy. An der Peripherie ein Mamelon, gebildet von einer einzelnen Zelle.

Fig. 14. Längsschnitt. Ventralseite des Gehirns. 1/18 Öl-Imm. Oc. 2. Goldimprägnation nach Apathy. An der Peripherie Mamelons, gebildet von einzelner Zelle, bzw. einem Zellhaufen.

Fig. 15. Querschnitt durch das Ganglion von *Botryllus violaceus*, Zeiss, 1/18 Öl-Imm. Oc. 2. In der Punktsubstanz liegen drei abnorm große Ganglienzellen.

Fig. 16. Stück aus einem Querschnitt des Gehirns. Zeiss, Apocr. Öl-Imm. Oc. 6. Kodi-Präparat. An der Ventralseite der accessorische Flimmergruben-

kanal. Von der dorsalen Wand desselben ausgehend, eine große Zelle mit langem Fortsatz.

Fig. 17. Riesenzelle mit langem Fortsatz aus dem Gehirn von *Ascidia virginea*. SEIBERT, Objektiv $5^1/_2$, Oc. 1, Osmium-Holzessigpräparat. Der Fortsatz der Zelle ist überlagert von einer Ganglienzelle.

Fig. 18. Die Faser der Zelle aus Fig. 17 mit der Ganglienzelle bei starker Vergrößerung. SEIBERT, 1/18 Öl-Imm. Oc. 2.

Fig. 19. Medianschnitt durch das Gehirn. ZEISS, Apocr. Öl-Imm. Oc. 4. Eisenhämatoxylin nach HEIDENHAIN. An der Ventralseite gehen vom Gehirn zwei Nervenstämme aus. Mitten in der Fasersubstanz gelegen zwei längs getroffene Muskelfasern.

Fig. 20. Die in Fig. 19 erwähnten Muskeln, am Ende derselben, quer getroffen. ZEISS, Apocr. Öl-Imm. Oc. 12. Der Schnitt läßt die einzelnen Fibrillen der Muskeln erkennen.

Fig. 21. Medianschnitt. Ventralseite des Gehirns. ZEISS, Apocr. Öl-Imm. Oc. 6. HEIDENHAINsches Eisenhämatoxylin. Von der Peripherie aus dringen Bindegewebsfasern in das Innere des Gehirns.

Fig. 22. Medianschnitt. Ventralseite des Ganglions. ZEISS, Apocr. Öl-Imm. Oc. 6. HEIDENHAINsches Eisenhämatoxylin. Nahe der Peripherie verläuft im Gehirn eine merkwürdig geschlängelte Bindegewebsfaser.

Fig. 23. Längsschnitt durch die Wurzel der vorderen Dorsalnerven. ZEISS, Apocr. Öl-Imm. Oc. 4. HEIDENHAINsches Eisenhämatoxylin. Quer durch den Nerv verlaufend eine Bindegewebsfaser, in Verbindung mit einer Bindegewebszelle. Daneben ebensolche Fasern quer getroffen.

Fig. 24. Centrale Partie des median geschnittenen Gehirns. ZEISS, Apocr. Öl-Imm. Oc. 6. HEIDENHAINsches Eisenhämatoxylin. In der Mitte eine Vacuole mit einer Zelle.

Fig. 25. Längsschnitt durch den Flimmergrubenkanal von *Botryllus violaceus*. ZEISS, 1/18 Öl-Imm. Oc. 2. Hämatoxylin und Orange G. — *a*) Vorderer Teil des Kanals; — *b*) Hinterer Teil des Kanals; in die Ventralwand dringt ein Bindegewebszellpfropf ein. Die Zelle *z* steht im Begriff, aus dem Epithelverband auszuscheiden.

Fig. 26. Stück aus der Ventralwand des vorderen Teils des Flimmergrubenkanals von *Botryllus violaceus*. ZEISS, 1/18 Öl-Imm. Oc. 3. Hämatoxylin und Orange G. Die Zelle *tz* scheidet aus dem Epithelverband aus. Ihre chromatischen Elemente sind zu einer Äquatorialplatte angeordnet.

Fig. 27. Querschnitt durch das Gehirn. SEIBERT, Wasser-Imm. Oc. 0. Hämatoxylin und Orange G. Links die Abzweigungsstelle des accessorischen Flimmergrubenkanals von dem Hauptkanal.

Fig. 28. Querschnitt in der Gegend der beiden hinteren Dorsalnerven. ZEISS, Apocr. Linse 8, Oc. 4. KODI-Präparate. Übersichtsbild zu Fig. 29.

Fig. 29. Schräger Schnitt durch den rechten hinteren Dorsalnerven und das Cloakenepithel. ZEISS, Apocr. Öl-Imm. Oc. 4. KODI-Präparat. Aus dem Nerven tritt eine Faser aus, die sich in zwei Äste gabelt, um damit das Cloakenepithel zu innervieren.

Fig. 30. Längsschnitt durch die vorderen Dorsalnerven. ZEISS, Apocr. Öl-Imm. Oc. 6. KODI-Präparat. Innervierung von Nervenmuskeln.

Fig. 31. Längsgetroffener vorderer Dorsalnerv. Zeiss, 1/18 Öl-Imm. Oc. 2. Kodi-Präparat. Innervierung eines außerhalb des Nerven gelegenen Muskels.

Fig. 32. Längsgetroffener vorderer Nerv mit Nervenmuskeln. Zeiss, Apocr. Öl.-Imm. Oc. 4. Kodi-Präparat. Einzelne Nervenfasern schlängeln sich zwischen die Nervenmuskeln hindurch, ohne an diesen zu endigen.

Fig. 33. Längsgetroffener vorderer Nerv. Zeiss, Apocr. Öl-Imm. Oc. 6. Kodi-Präparat. An den peripher gelegenen Nervenmuskeln ein petschaftförmiger Endapparat.

Fig. 34. Querschnitt durch den rechten hinteren Dorsalnerven. Zeiss, Apocr. Öl-Imm. Oc. 8. Kodi-Präparat. Eine Nervenfaser endigt mit einem petschaftförmigen Endapparat an dem quer getroffenen Muskel. Unterhalb des Endapparates eine Nodosität.

Fig. 35. Längsgetroffener vorderer Nerv. Zeiss, Apocr. Öl-Imm. Oc. 4. Kodi-Präparat. Plattenförmige Nervenendigung an einem Nervenmuskel.

# Lebenslauf.

Am 3. April 1881 zu Hagen i. W., als Sohn des Eisenbahnsekretärs M. Lorleberg geboren, besuchte ich das dortige Gymnasium bis Untertertia. Von Obertertia ab besuchte ich das Kaiser Wilhelm-Gymnasium zu Hannover, welches ich mit Reife für Ober-Prima verließ, um mich an der Universität Halle dem Studium der Zahnheilkunde zu widmen. Im siebenten Semester bestand ich das zahnärztliche Staatsexamen und erhielt daraufhin die Approbation als Zahnarzt. Nachdem ich meiner Militärpflicht genügt, widmete ich mich sodann an der Universität Rostock fünf Semester dem Studium der Naturwissenschaften, mit der Absicht, auf Grund desselben zum Doktor der Philosophie zu promovieren.

Rostock, im Februar 1907.

Otto Lorleberg
Zahnarzt.

Druck von Breitkopf & Härtel in Leipzig.

ect
1.
g
s
kde
blz
dr
M
fk

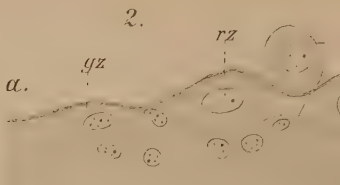
2.
rz
gz
a.

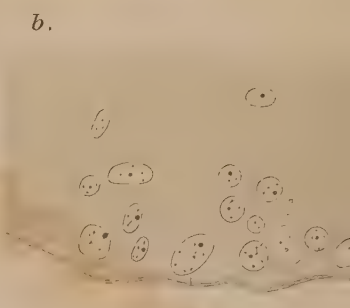
b.

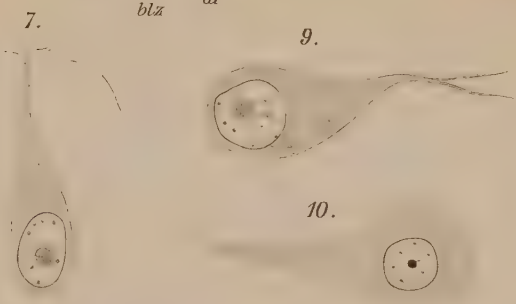
7.
9.
10.

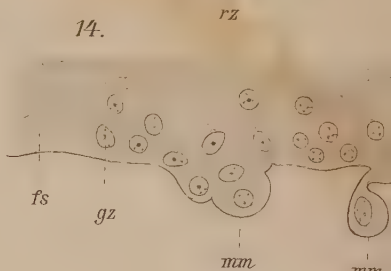
rz
14.
fs
gz
mm
mm

8.
12.

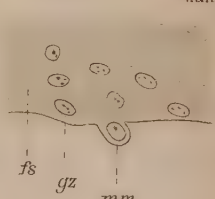
13.
fs
gz
mm

11.
fk
m
g
M
fk1
s
kde

17.
gz

19.

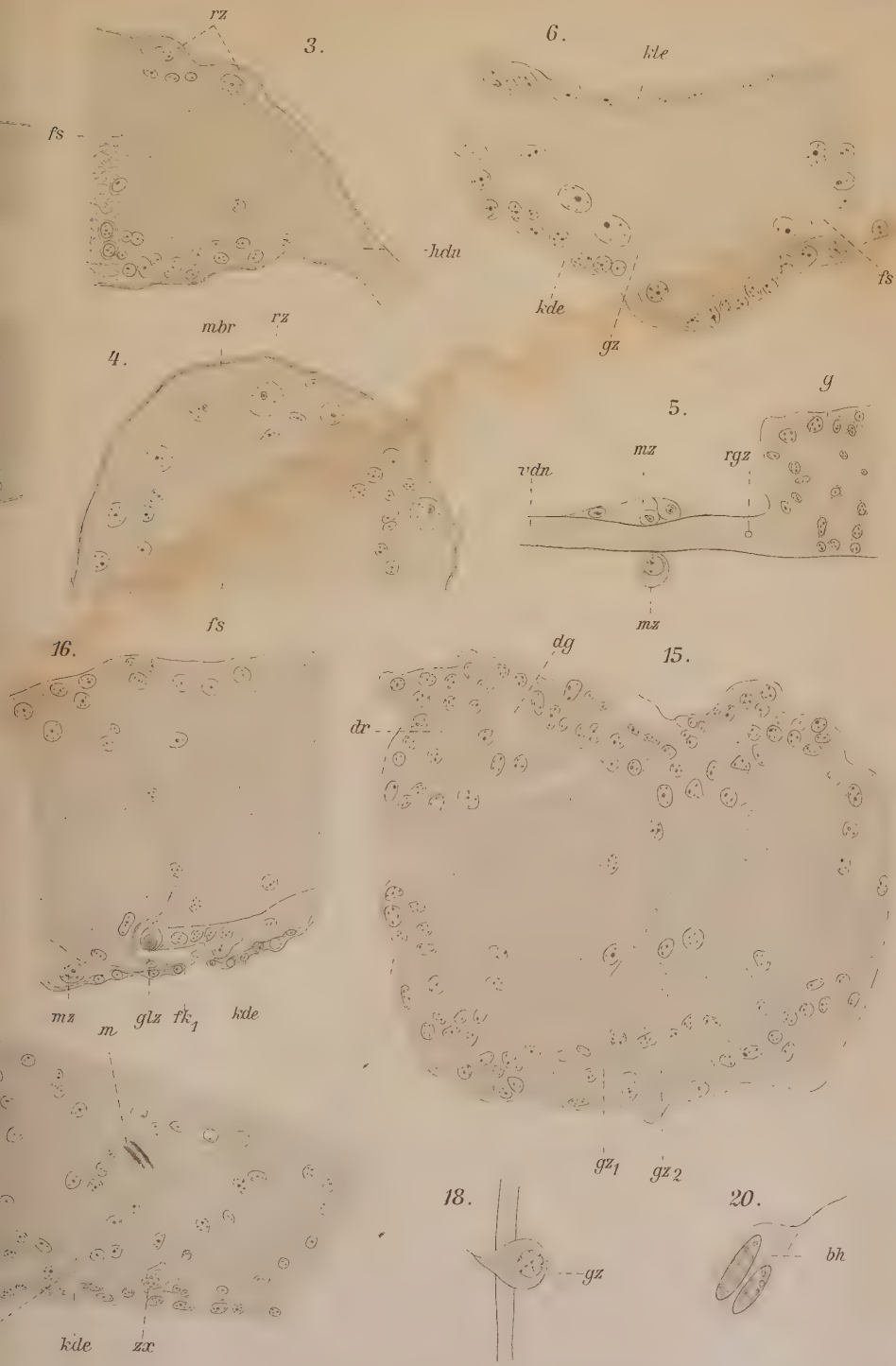




Lith. Anst. v. E. A. Funke, Leipzig.

21.

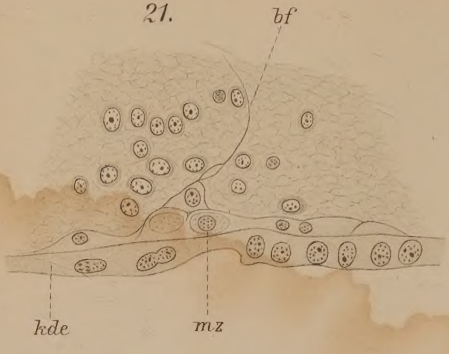


23.

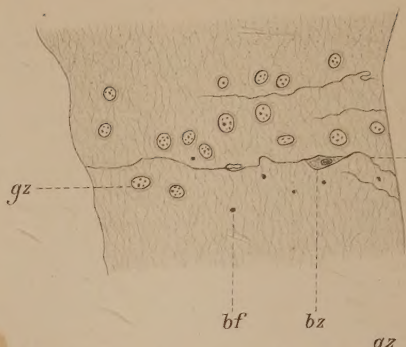


22.

24.

30.

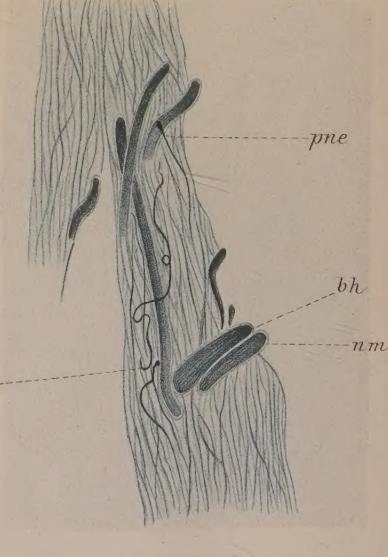


29.

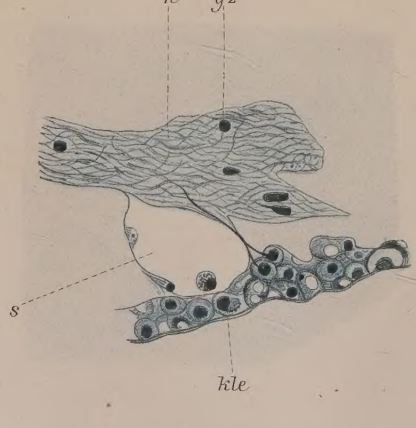


O. Lorleberg gez.

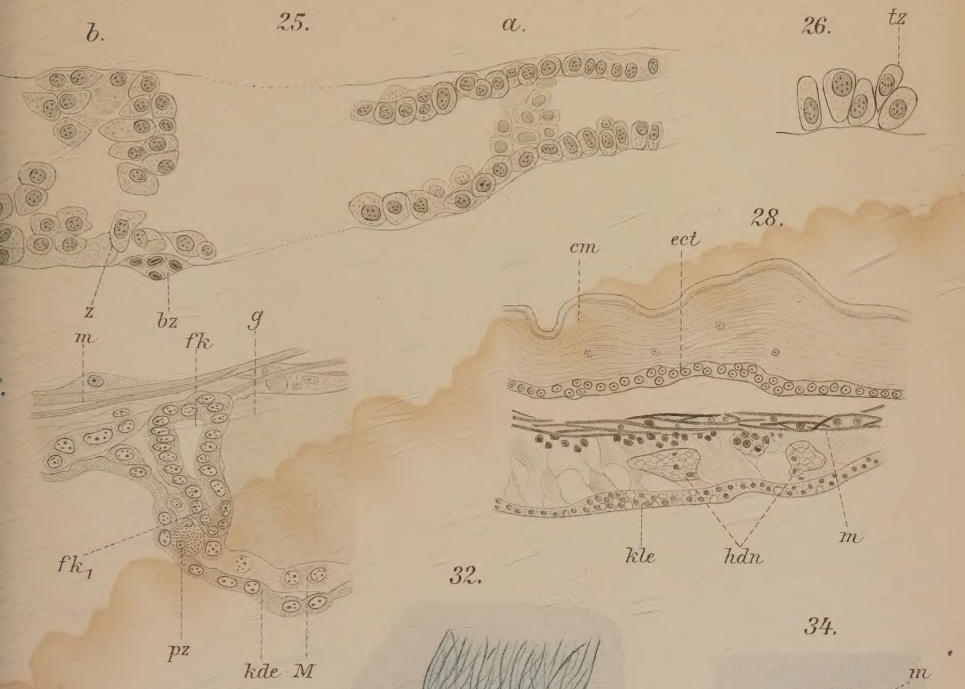


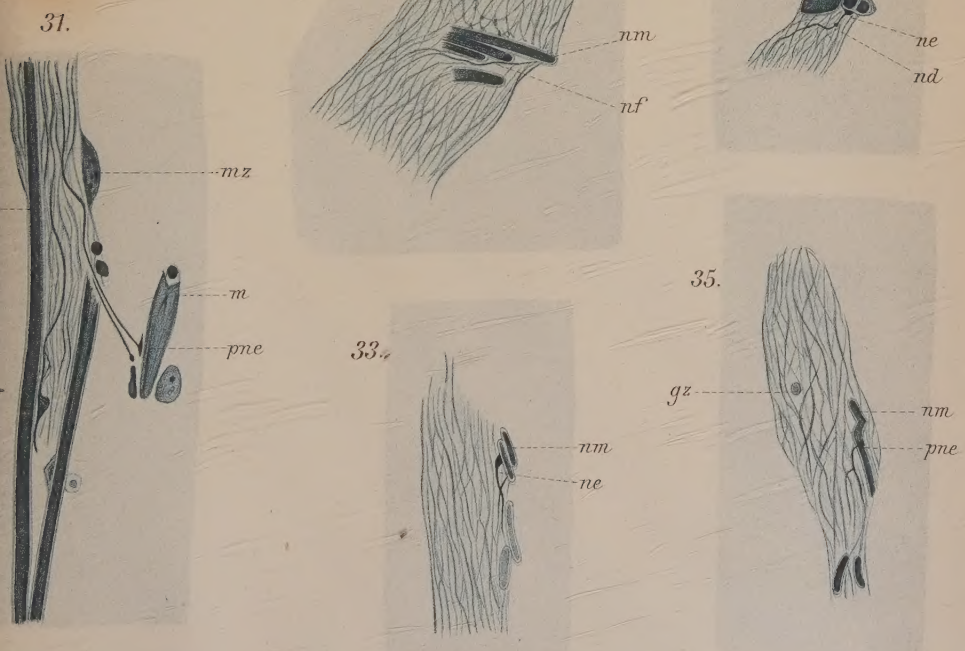




Lith. Anst. v. E. A. Funke, Leipzig.